

**UNIVERZITET U NIŠU  
MEDICINSKI FAKULTET**

**Danica Todorović-Živković**

**POVEZANOST STRUKTURNOG OBRASCA, DISTRIBUCIJE  
PIGMENTA I BOJE MELANOCITNIH NEVUSA  
ODREDJENIH METODOM DERMOSKOPIJE SA TIPOM  
KOŽE I UZRASTOM**

**Doktorska disertacija**

**Mentor: Prof. dr Dragan Jovanović**

**Niš, 2013 god.**

Mr sci dr Danica Tiodorović-Živković rođena je 1978. godine u Nišu. Medicinski fakultet u Nišu upisala je 1997/8 god. Diplomirala je 2004. godine sa prosečnom ocenom 9.95 i ocenom 10 na diplomskom ispitu. Zaposlena na Klinici za kožne i polne bolesti u Nišu 2005. godine. Magistarsku tezu pod nazivom "Procena pouzdanosti dermoskopije kao pomoćne dijagnostičke metode pri kliničkom pregledu tumora kože malih dimenzija" odbranila je 2007. god. Specijalistički ispit iz dermatovenerologije položila je sa odličnim uspehom 2010. godine. Bila je demonstrator na predmetu Biohemija kao student a sada je klinički asistent na Predmetu Dermatovenerologija Medicinskog fakultetu u Nišu.

Komisija za ocenu i odbranu doktorske disertacije:

1. Prof.dr Ljiljana Spalević, predsednik
2. Prof.dr Ratko Ilić, član
3. Prof.dr Dragan Jovanović, mentor i član
4. Doc.dr Milan Matić, član sa MF u Novom Sadu
5. Doc.dr Goran Stevanović, član

Doktorska teza „Povezanost strukturnog obrasca, distribucije pigmenta i boje melanocitnih nevusa određenih metodom dermoskopije sa tipom kože i uzrastom" predstavlja originalan i samostalan naučno istraživački rad iz oblasti dermoskopije pigmentnih kožnih lezija. Predstavlja prvu studiju dermoskopskog sagledavanja nevusa u zavisnosti od uzrasta i fototipa kože na našim prostorima. Istraživanje je potvrdilo da strukturni obrazac nevusa korelira sa uzrastom dok pigmentna distribucija i boja nevusa su u korelaciji sa fototipom kože, što omogućava prepoznavanje dermoskopskih obrazaca melanocitni kožnih lezija koje su neuobičajene za taj uzrast i fototip kože čime se poboljšava dijagnostika melanoma u svom najranijem stadijumu.

# SADRŽAJ

<b>I. UVOD</b>	<b>6</b>
<b>II. PREGLED LITERATURE</b>	<b>8</b>
<b>II.1 MELANOCITNI NEVUSI</b>	<b>8</b>
<b>II.2 KLASIFIKACIJA</b>	<b>9</b>
<b>II.3 NEVOGENEZA</b>	<b>11</b>
<b>II.4 KLINIČKI ASPEKTI MELANOCITNIH NEVUSA</b>	<b>14</b>
<b>II.4.1 Obični stečeni nevusi</b>	<b>14</b>
<i>II.4.1.a Epidemiologija</i>	<i>14</i>
<i>II.4.1.b Kliničke manifestacije</i>	<i>17</i>
<b>II.4.2 Displastični nevusi</b>	<b>19</b>
<b>II.4.3 Kongenitalni melanocitni nevusi</b>	<b>23</b>
<i>II.4.3.a Nevus Spilus</i>	<i>25</i>
<b>II.4.4 Plavi nevus (Blue nevus)</b>	<b>27</b>
<b>II.4.5 Agminirani nevusi</b>	<b>30</b>
<b>II.4.6 Halo nevus</b>	<b>31</b>
<b>II.4.7 Kombinovani nevus</b>	<b>33</b>
<b>II.4.8 Iritirani nevus i Meyersonov nevus</b>	<b>35</b>
<i>II.4.8.a Iritirani melanocitni nevus</i>	<i>35</i>
<i>II.4.8.b UV-ozračeni nevus</i>	<i>36</i>
<i>II.4.8.c Meyerson-ov nevus</i>	<i>36</i>
<b>II.4.9 Miescherov nevus</b>	<b>37</b>

<b>II.4.10 Nevusi sa specifičnom pigmentacijom:</b>	<b>37</b>
<i>II.4.10.a Crni nevus (Black nevus)</i>	38
<i>II.4.10.b Pink nevus</i>	38
<i>II.4.10.c Beli nevusi</i>	39
<b>II.4.11 Rekurentni nevus</b>	<b>39</b>
<b>II.4.12 Unna nevus</b>	<b>40</b>
<b>II.4.13 Spitzov nevus i njegove varijante</b>	<b>41</b>
<b>II.5 HISTOLOŠKE KARAKTERISTIKE</b>	
<b>MELANOCITNIH NEVUSA</b>	<b>44</b>
<b>II.5.1 Histopatološke karakteristike</b>	
<b>običnih melanocitnih nevusa</b>	<b>44</b>
<b>II.5.2 Histopatološke karakteristike displastičnog nevusa</b>	<b>46</b>
<b>II.5.3 Histopatološke karakteristike</b>	
<b>kongenitalnih melanocitnih nevusa</b>	<b>47</b>
<b>II.5.4 Histopatološke karakteristike plavog nevusa</b>	<b>49</b>
<b>II.5.5 Histopatološke karakteristike agminiranog nevusa</b>	<b>50</b>
<b>II.5.6 Histopatološke karakteristike kombinovanog nevusa</b>	<b>50</b>
<b>II.5.7 Histopatološke karakteristike halo nevusa (Sutton nevus)</b>	<b>51</b>
<b>II.5.8 Histopatološke karakteristike Spitzovog nevusa</b>	<b>52</b>
<b>II.6 DERMOSKOPIJA</b>	<b>54</b>
<b>II.6.1 Dermoskopski obrasci</b>	<b>55</b>
<b>II.6.2 Dermoskopska klasifikacija melanocitnih nevusa</b>	<b>61</b>
<b>II.6.3 Dermoskopske karakteristike melanocitnih nevusa</b>	<b>68</b>
<b>III. CILJEVI ISTRAŽIVANJA</b>	<b>79</b>
<b>IV. RADNE HIPOTEZE</b>	<b>80</b>
<b>V. MATERIJAL I METODE</b>	<b>81</b>

<b>VI. REZULTATI</b>	<b>90</b>
<b>VII. DISKUSIJA</b>	<b>114</b>
<b>VIII. ZAKLJUČCI</b>	<b>126</b>
<b>IX. LITERATURA</b>	<b>128</b>

## **PRILOG KORIŠĆENIH SKRAĆENICA**

KMN-Kongenitalni melanocitni nevusi  
MN-Melanocitni nevusi  
SMN-Stečeni melanocitni nevusi  
KM-Kutani melanom  
G-Globularni strukturni obrazac  
GR- Globularno-retikularni strukturni obrazac  
GH- Globularno-homogeni strukturni obrazac  
R- Retikularni strukturni obrazac  
RH- Retikulo-homogeni strukturni obrazac  
H- Homogeni strukturni obrazac  
U- Uniformna pigmentna distribucija  
Chr-Centralna hiperpigmentacija  
Chio-Centralna hipopigmentacija  
Mul- Multifokalna hiper/hipopigmentna distribucija  
Phiper- Periferna hiperpigmentna distribucija  
Phopo- Periferna hipopigmentna distribucija

## I. UVOD

Pigmentni nevusi i maligni melanom su među najinteresantnijim i najfacinatnijim tumorima u oblasti humane onkologije. Verovatno ne postoji druga grupa tumora gde je toliko pitanja ostalo neodgovoreno kao što su problemi vezani za histogenezu, klasifikaciju i dijagnozu, tretman a verovatno i prevenciju. To je grupa tumora sa jedinstvenim biološkim ponašanjem.

Određene benigne forme mogu pokazivati i dinamičan ciklus evolucije. Neke od njih nikada ne podležu malignoj transformaciji, dok druge mogu biti prekursori malignog melanoma. Verovatno ne postoji druga grupa tumora u kojoj je toliko dijagnostičnih dilema obzirom da granična linija između benignosti i maligniteta nije uvek jasno definisana. Štaviše, nepigmentni maligni melanomi mogu imitirati praktično čitav spektar malignih lezija epitelnog ili mezenhimnog porekla.

Poslednjih godina incidenca melanoma je u stalnom porastu. Nevusi su među najvažnijim poznatim rizik faktorima, naročito kada su multipli ili neujednačeni u svom kliničkom i morfološkom ispoljavanju. Ključ u prevenciji melanoma predstavlja njegova rana detekcija. Međutim, poznato je da postoji preklapanje kliničkih karakteristika melanoma sa karakteristikama nekih benignih nevusa što vodi pogrešnoj dijagnozi melanoma i preteranoj

ekciziji benignih lezija. Zato razlikovanje melanoma od benignih simulatora predstavlja veliki izazov za kliničara, koji dijagnostikuje i tretira pigmentne kožne lezije, kao i uspostavljanje ravnoteže između dva suprotstavljena cilja, odnosno svođenja na najmanju moguću meru broj nepotrebnih ekcizija benignih lezija a pri tome ne prevideti melanom.

Korišćenje dermoskopije povećava sposobnost kliničara za diferentovanje različitih tipova melanocitnih nevusa i povećava mogućnost otkrivanja melanoma u najranijem stadijumu. Različiti dermoskopski tipovi nevusa mogu se prepoznati na osnovu strukturnih karakteristika odnosno na osnovu količine i distribucije pigmenta. Većina osoba sa multiplim nevusima ima predominantni nevusni tip. Esencijalni korak u njegovom prepoznavanju je pregled svih lezija, što omogućava identifikaciju lezije koja odstupa od individualnog, preovlađujućeg benignog obrasca.

Moguća povezanost predominantnog melanocitnog nevusa sa uzrastom i/ili fototipom kože omogućila bi lakše prepoznavanje dermoskopskih obrazaca melanocitnih kožnih lezija koje su neuobičajene za uzrast i fototip kože pacijenta, što bi omogućilo prepoznavanje ranih i klinički "nevidljivih" melanoma i istovremeno smanjio broj nepotrebnih ekcizija.



## **II. PREGLED LITERATURE**

### **II.1 MELANOCITNI NEVUSI**

Melanocitni nevusi (nevomelanocitni nevusi) su benigne proliferacije ćelija sa melanocitnom diferencijacijom. To je najčešći oblik nevusa i gotovo da nema čoveka bez njih. Javljaju se na koži i sluzokožama, bez predilekcije za neki predeo. Retko su prisutni na rođenju, razvijaju se u ranom detinjstvu i adolescenciji.

## II.2 KLASIFIKACIJA MELANOCITNIH NEVUSA

Klasifikacija melanocitnih nevusa na subtipove predstavlja naučno polje u razvoju. Trenutno postoje različite klasifikacione šeme. Inicijalno su klasifikovani na stečene i kongenitalne a dalja podjela melanocitnih nevusa je prema histološkoj lokalizaciji melanocita unutar epidermisa i dermisa na: junkcionalne, složene i dermalne nevuse (1,2). Ovaj klasifikacioni sistem melanocitnih nevusa na junkcionalne, složene i intradermalne izazvao je polemiku posljednjih godina (3).

Ackerman i Magan-Garcia predložili su klasifikaciju nevusa baziranu prema histološkim kriterijumima: na ravne (Clark junkcionalni ili kombinovani), egzofitične (Miescher intradermalni) i endofitične (Unna intradermalni) nevuse (4,5). Ove podgrupe imaju karakteristične histopatološke karakteristike i generalno dobro okarakterisano biološko ponašanje.

Uobičajena je podjela stečenih melanocitnih nevusa (SMN) na obične (common) nevuse i na displastične (atypical) nevuse. Ova terminologija ima svoja ograničenja uglavnom zbog nedostatka dosledne definicije „common“ i „atypical“, s obzirom da postoji samo korelacija između kliničke atipije i histopatološke atipije. Stoga je Kittler H. (6) predložio podjelu SMN na dve grupe. Prva koja bi obuhvatala Spitzove i Reedove nevuse i druga sa običnim stečenim nevusima i atipičnim nevusima označenim kao Clarkovi nevusi.

Bez obzira koja šema klasifikacije se koristi, postoji značajan raskorak u kliničkoj interpretaciji ove nomenklature, što je pokazano u studiji Shapiro i saradnika (7), koji su pomoću upitnika ocenjivali termin displastičnog nevusa. Na osnovu ovih istraživanja, moglo bi se zaključiti da besprekorna nomenklatura nevusa još uvek nije napravljena i implementirana.

Nedostatak koncenzusa među kliničarima i patolozima, oko kliničkih i histopatoloških karakteristika korišćenih za definisanje brojnih melanocitnih nevusa, ističe potrebu za boljim klasifikacionim sistemom. Većina dermoskopskih obrazaca melanocitnih nevusa odgovara specifičnim histopatološkim karakteristikama. Bazirano na ovim činjenicama predstavljen je novi klasifikacioni sistem melanocitnih nevusa namenjen kliničarima koji se bave ranom dijagnostikom melanoma kao i patolozima, u cilju promovisanja bolje komunikacije između ove dve različite specijalnosti (8).

### **II.3 NEVOGENEZA**

Iako su melanocitni nevusi veoma česti, njihova histogeneza nije dovoljno jasna. Poreklo melanocitnih nevusa i njihova priroda još uvek su stvar polemike.

Najraširenije je mišljenje da nevomelanociti kao i melanociti, potiču od prekursora iz ektoderma nervne cevi, "defektnih" melanoblasta odnosno nevomelanoblasta (9). U toku embriogeneze, poput melanoblasta, oni migriraju kroz mezenhim i nastanjuju se u epiderm, derm ili subkutano tkivo gde se zatim diferentuju u nevomelanocite. Potpuno su nepoznati činioci koji pokreću diferentovanje nevomelanoblasta u nevomelanocite. Epidemiološka istraživanja ukazuju da su UV zraci odgovarajućeg inteziteta presudni faktor proliferacije i diferencijacije nevomelanocita.

Prema Unna-noj „Abtropfung” teoriji, koja je izložena krajem prošloga veka, melanocitni nevusi počinju u epidermisu i spuštaju se u dermis. Naime, prema toj teoriji melanociti iz epiderma tokom vremena se „spuštaju“ naniže tako da od junkcionih nevusa, preko složenih, kod starijih osoba uglavnom se nalaze dermalni nevusi (9). Nasuprot „Abtropfung“ teoriji, po „Hochsteigerung“ teoriji melanociti poreklom iz neuralne kreste migriraju od dermisa do epidermisa (10). Moguće je da su obe teorije tačne i da su stečeni i kongenitalni melanocitni nevusi fundamentalno različiti.

Stečeni melanocitni nevusi mogu se tumačiti kao benigne neoplazme koje su aktivirane različitim stimulusima, jedan od njih je i UV radijacija. Počinju kao proliferacija epidermalnih melanocita, koji vremenom „padaju“ u dermis. Suprotno od stečenih melanocitnih nevusa, kongenitalni nevusi mogu se tumačiti kao hamartomi koji se razvijaju iz ćelija neuralne kreste i migriraju iz dermisa u epidermis (6). Nažalost, termin kongenitalni nevus još uvek nije dosledno definisan. Većina autora ih smatra melanocitnim nevusima koji su prisutni na rođenju. Međutim, kongenitalni nevusi mogu biti prisutni ali ne i vidljivi na rođenju. Melanocitni nevusi koji nisu vidljivi na rođenju a imaju kliničke ili histopatološke karakteristike kongenitalnih nevusa nazivaju su tardivni kongenitalni nevusi ili kongenitalnim nalik nevusima. Ponekad stečene melanocitne nevuse i male kongenitalne nevuse nije moguće diferencirati kliničkim pregledom ili dermoskopski naročito kada su podaci iz anamneze nedostupni ili nepouzdana. U prilog ovoj konstataciji ide podatak da nekim melanocitnim nevusima, koji su navodno bili prisutni na rođenju, nedostaju tipični histopatološki kriterijumi kongenitalnog nevusa.

Još uvek nije moguće na ćelijskom nivou pratiti melanocitne nevuse in vivo. U bliskoj budućnosti nove tehnologije, kao što su optička koherentna tomografija ili konfokalna mikroskopija, mogu omogućiti bolji uvid u život nevusa na ćeliskom nivou.

Najnovija istraživanja ukazuju da SMN pokazuju upadljive starosno-zavisne razlike u svojim nevusnim strukturama (11).

Dok je globularni obrazac uglavnom prisutan u nevusima dece, kod odraslih upadljivo je prisutan retikularni obrazac (12-14). Ova dermoskopska otkrića zajedno sa skorijim epidemiološkim, histopatološkim, molekularnim i genetskim saznanjima mogu dati novi uvid u razumevanje neovogeneze.

Postoji sve više dokaza da konstitucionalni faktori i faktori okoline, kao što je UV zračenje, igraju značajnu ulogu u neovogenezi i mogu predstavljati ključne faktore koji uslovljavaju dva različita puta u evoluciji nevusa. Kod dece mali kongenitalni melanocitni nevus (definisan kao melanocitni nevus veličine  $< 1,5$  cm, prisutan na rođenju ili tokom prvih nedelja života) i “rani” SMN (definisan kao SMN koji su uočeni tokom detinjstva) obično imaju iste dermoskopske karakteristike. Postavlja se pitanje da li ova dva tipa nevusa mogu pripadati istom spektru. Naime, može se spekulirati da su i mali kongenitalni melanocitni nevusi (KMN) i rani (globularni) SMN genetski determinisani, da se razvijaju tokom

detinjstva i da postaju dermalni papilomatozni nevusi (Unna nevusi) u odraslom dobu. Ovaj koncept podržava otkriće Walton-a i saradnika (15), koji su prvi ukazali da malim KMN često nedostaju klasične histopatološke karakteristike koje se inače mogu videti u većim KMN. Druga istraživanja su potvrdila da SMN često pokazuju "kongenitalne" histopatološke karakteristike (3).

Na osnovu novih dermoskopskih zapažanja, predloženo je da se nevineza odvija na 2 načina: prvi način, konstitucionalni ili endogeni put, koji je odgovoran za nevuse sa globularnim ili bezstrukturnim dermoskopskim obrascem i sa početkom u periodu detinjstva (11). Smatra se da ovi nevusi potiču od predominantnih dermalnih melanocita i predstavljaju perzistentne proliferacije koje vremenom dobijaju stereotipni izgled intradermalnih nevusa. Nasuprot tome, stečeni ili egzogeni način nevineze odgovoran je za nevuse sa retikularnim dermoskopskim obrascem. Najverovatniji egzogeni faktor koji pokreće nevinezu je intermitentno izlaganje UV zracima koji dovode do proliferacije epidermalnih melanocita (16).

## **II.4 KLINIČKI ASPEKTI MELANOCITNIH NEVUSA**

### **II.4.1 Obični stečeni nevusi**

#### ***II.4.1.a Epidemiologija***

Običan stečeni nevus je po definiciji odustan na rođenju, često prisutan u ranim godinama detinstva a u većem broju prisutan u ranom i srednjem životnom dobu (13). Progresivna redukcija ukupnog broja nevusa, koja je verovatno manifestacija biološke involucije, počinje oko četvrte do pete decenije i nastavlja se nakon šeste decenije života.

Mnoge studije identifikovale su brojne rizik faktore za razvoj nevusa. Neke sugerišu da konstitucionalni faktori, kao što su: pol, bela koža, svetla kosa i boja očiju, prisustvo pega i evropska etnička pripadnost, povezani su sa većim brojem nevusa (17). U studiji koja je izvedena na australijskoj deci, MacLennan i saradnici (18) utvrdili su da deca sa svetlijom kožom imaju veću gustinu nevusa. Srednji broj melanocitnih nevusa kod dece u Estoniji iznosio je 26 (19). Oztas i saradnici (20) uočili da je srednji broj melanocitnih nevusa kod turske dece iznosio  $6.53 \pm 7.18$ , što može biti uslovljeno fototipom kožom ( III i IV fototip kože) u odnosu na fototip kože dece iz Estonije. Međutim, neki autori nisu našli relevantnu

povezanost između prevalence melanocitnih nevusa i boje kože, očiju i kose. Wiecker i saradnici (21) nisu uočili vezu između fototipa kože i broja SMN. Naime, deca sa fototipom kože I imala su obrnut odnos sa brojem SMN u poređenju sa decom sa fototipom kože IV. Takođe u studiji izvedenoj na nemačkoj deci, Dulon i saradnici (22) uočili su da je tip kože I je povezan sa manjim brojem nevusa, a tip kože II i III sa većim brojem nevusa.

Rezultati studija za odraslu populaciju takođe su konfliktni. Dok neke studije pokazuju povezanost povećane prevalence nevusa sa srednje do tamno prebojenom kožom (23), dotle su druge našle tu povezanost sa svetlom bojom kože (24) ili svetlijim tenom (25). Prisustvo pega predstavlja faktor rizika za povećan broj nevusa. Zapažena je jaka veza između sklonosti ka pegama i broja nevusa. Deca sa pegama imaju značajno više nevusa u odnosu na one bez njih (26).

Zapažene su polne varijacije u broju nevusa. Veći broj nevusa kod dečaka dokumentovan je u više navrata. Augiera i saradnici (17) uočili su statistički značajnu razliku u broju nevusa među polovima, pri čemu su dečaci imali veći ukupan broj nevusa u odnosu na devojčice ( $p < 0,05$ ). Dok, Wiecker i saradnici (21) ne nalaze razliku u broju nevusa vezano za pol.

Genetski faktori takođe utiču na prevalencu nevusa. Uočen je veći broj melanocitnih nevusa kod dece čije su majke imale veći broj SMN ili pozitivnu porodičnu anamneza o melanomu (27). Deca čiji su rođaci imali melanom imala su 1,6 puta veći broj nevusa od srednjeg broja SMN dece sa negativnom porodičnom anamnezom (21). Isti autori našli su povećan srednji broj SMN kod dece čiji su roditelji imali povećan broj nevusa na rukama (21).

Postoje rasne razlike u incidenci i distribuciji nevusa. SMN su 3 puta ređe prisutni kod crnaca i azijata u odnosu na belce (28).

Istraživanja vezana za uticaj solarne radijacije na nastanak SMN dala su protivrečne rezultate. Luther i saradnici (29) u longitudinalnoj studiji koja je uključivala 357 dece pokazali su da intenzivno izlaganje UV zračenju u trajanju dužem od 28 dana, smanjuje ukupni broj nevusa i ispoljava zaštitni učinak. Međutim, od strane drugih autora uočeno je da je izlaganje suncu glavni faktor rizik životne sredine za razvoj melanocitnih nevusa (MN) i kutanog melanoma (KM) (21). Nađeno je da deca sa anamnezom o pregorevanju imaju veći broj nevusa (18). Nije pronađena veza između anamneze o pregoravanju i prisustva nevusa na



licu i vratu. U poprečnoj studiji u kojoj je uključeno više od 1800 dece sa juga i zapada Nemačke, kao najznačajniji faktor rizika životne sredine za razvoj MN navodi se vreme provedeno na suncu u toku godišnjih odmora (21). Deca koja su boravila 3-9 nedelja na suncu imala su 1,6 puta veći rizik, a deca koja su provela  $\geq 10$  nedelja imala su 2,4 puta veći rizik za nastajanje MN, u odnosu na decu koja su provela  $< 3$  nedelje na suncu (21). I svakodnevne aktivnosti na otvorenom tokom leta uočene su kao značajan i nezavisan faktor rizika, tako da srednja do umerena fotoekspozicija doprinosi razvoju MN (21). Studija izvedena na adolescentima u Queenslandu pokazala je da i uobičajeno izlaganje podnevnom suncu, pre nego ekspozicija u toku odmora, značajno određuje broj MN i predstavlja značajan prediktor za opšte povećanje broja nevusa i to naročito u predelu lica i leđa (30). Razvoj MN izgleda da je tesno povezan sa kumulativnom UV ekspozicijom. Objavljene su studije koje su otkrile pozitivnu korelaciju između gustine MN i ukupne ekspozicije suncu kod dece (11,12,20). Harrison i saradnici (30,31) objavili su značajnu povezanost između hronične fotoekspozicije i broja melanocitnih nevusa dece koja žive u predelima sa sunčanom klimom.

Prema podacima nekih autora korišćenje fotozaštite kod dece povezano je sa povećanim brojem melanocitnih nevusa (32-34). Oztas i saradnici (20) zapazili su da deca sa većim brojem melanocitnih nevusa češće su koristila fotoblok i zaključili su da je uloga fotobloka u prevencije nevusa nesigurna. Međutim, randomizovana ispitivanja pokazala su benefit od upotrebe fotobloka (35, 36). Studija koja je obuhvatala 458 školske dece iz Vankuvera, pokazala je protektivne efekte fotozaštite krema (SPF 30), naročito kod dece sa pegama (32). Povezanost korišćenja fotobloka sa većim brojem nevusa najčešće se objašnjava dužom ekspozicijom i neadekvatnom aplikacijom fotozaštitivnih sredstava.

Međutim, korišćenje fizičke fotozaštite (odeće) pri fotoekspoziciji pokazalo je dozno-zavisan odnos prema broju MN (34). Bauer i saradnici (34) zapazili su da deca koja su bila višeslojno obučena pri fotoekspoziciji da su imala 24% manje nevusa u odnosu na ukupan broj nevusa dece laganije obučene. Autier i saradnici (32) došli su do istih zaključaka. Srednji broj melanocitnih nevusa dece čije su se majke oblačile u islamskom stilu, samo sa otkrivenim licem i šakama, bio je manji nego kod dece čije se majke nisu oblačile u istom stilu (20).

Fotoprotekcija tkanine zavisi od različitih faktora kao što su tip tkanine, poroznost, boja i ultravioletni radiacioni absorberi (37). Studije su pokazale da korišćenje

ultravioletne-radiacione "blokirajuće" odeće može omogućiti odličnu fotoprotekciju (38). Majice kratkih rukava, sastava 85% poliester, omogućavaju UV-zaštitu kao topijska sredstva sa SPF 5-10 (21).

Pozitivna porodična anamneza karcinoma dojke navodi se kao nezavisan faktor rizika za veći broj nevusa. Naime, u grupi dece sa više od 50 nevusa Aguilera i saradnici (20) uočili su veću učestalost karcinoma dojke nego u grupi dece sa manje od 50 nevusa i zaključili su da je porodična anamneza karcinoma dojke nezavisan faktor rizika za veći broj nevusa. Nije uočena povezanost sa porodičnom anamnezom drugih maligniteta. Poznata je asocijacija CDKN2A mutacije kod multiplih familijarnih melanoma i predispozicije za razvoj drugih neoplazmi, kao što je karcinom dojke, i nedostatak asocijacije pomenute mutacije i broja nevusa (39). Zapažen je takođe, veći broj nevusa kod osoba sa transplantiranim bubrezima (39).

#### ***II.4.1.b Kliničke manifestacije***

Po pravilu obični stečeni melanocitni nevusi imaju homogenu površinu i boju, okrugao i ovalan oblik sa pravilnim i relativno oštrim ivicama. Junkcioni nevusi su najčešće u nivou kože, dijametra manjeg od 6 mm. Složeni i intradermalni nevusi su vizuelno i palpabilno iznad nivoa kože, površine glatke ili papilomatozne, oblika kupolastog, pedunkularnog ili zaravnjenog, boje neizmenjene kože, ružičaste ili smeđe do mrke.

Veličina i/ili izgled melanocitnih nevusa mogu se menjati pod uticajem brojnih činilaca. Davnih 90-tih sugerisano je da fiziološka stanja kao što su trudnoća i pubertet ili primena sistemskih kortikosteroida (40), terapija humanim hormonom rasta (41) izazivaju morfološke promene nevusa. Rast nevusa je često uočen kod osoba mlađih od 20 godina i relativno je redak u grupi starijih (13). Prema podacima studije koja je analizirala karakteristike rasta običnih melanocitnih nevusa simetričan rast je uočen kod 72 (83,7%)

rastuće lezije. Samo 14 (16,3%) rastućih nevusa pokazivao je fokalni rast sa dodatnom promenom u obliku. Uvećanje je uočeno kod 3 (2,6%) od 117 dermalnih nevusa, 60 (5,4%) od 1114 složenih nevusa i 23 (6,0%) od 381 junkcionalnih nevusa (42). Uvećanje nevusa bilo je nešto češće u predelu glave i vrata u odnosu na druge delove tela, ali ova razlika nije bila statistički značajna.

Zaludek i saradnici (13) su takođe pokazali da u odsustvu kliničkih znakova atipije, nevuse sa znacima rasta kod dece i adolescenata ne treba ekscidirati. S obzirom da rast nevusa pobuđuje sumnju na razvoj melanoma, nisu retke ekcizije benignih lezija kod ovih pacijenata. Ovo saznanje omogućava novi pristup u evaluaciji rastućih lezija kod dece i adolescenata.

Drugo istraživanje sprovedeno od strane pomenutih autora pokazalo je da nevusi sa znacima rasta mogu se uočiti, iako ne često, i kod pacijenata starijih od 20 godina (16). Ovi podaci sugerišu da obični nevusi sa znacima rasta u grupi starijih pacijenata zaslužuju više pažnje nego kod dece ili adolescenata.

Podaci vezani za uticaj trudnoće na MN još su uvek kontroverzni. Promene u vidu porasta ili tamnjenja pigmentnih kožnih lezija često su opisane, a zasnovane su na subjektivnim zapažanjima (43-45). Samo par studija istraživalo je objektivno aktuelne promene MN tokom trudnoće. Fotografsko praćenje klinički benignih MN kod trudnih žena nije pokazalo signifikatne promene u veličini (46). Dalje, u drugim studijama, histopatološka analiza pigmentnih kožnih lezija trudnih žena nije potvrdila značajne razlike u odnosu na žene koje nisu bile trudne (47,48), iako je uočena tendencija ka višem stepenu atipije u posmatranoj grupi (48). Prospektivna fotografska studija izvedena na trudnim ženama sa sindromom displastičnog nevusa pokazala je kliničke promene nevusa i histološke displastične promene, retrospektivno, 3 puta (49), 9 puta (50) i 2 puta (51) su češće kod žena koje su bile trudne u odnosu na žene koje nisu bile trudne.

Samo nekoliko publikacija je objavljeno o dermoskopskim promenama MN tokom trudnoće i nakon porođaja (43,50,51). Cilj studije sprovedene od strane Zampino i saradnika (43) bio je sistematsko ocenjivanje dermoskopskih karakteristika MN tokom trudnoće i posle porođaja u grupi belih pacijentkinja. Oni su zaključili da dermoskopija potvrđuje svoj značaj u identifikaciji strukturnih varijacija nevusa tokom vremena. Najznačajnije dermoskopske promene u MN tokom i posle trudnoće su razvoj vaskularnih

struktura, uglavnom tačkastih i krvnih sudova nalik zapeti, kao i povećanje vrednosti totalnog dermoskopskog skora (TDS) u trećem trimestru trudnoće, nastalog usled hormonskog uticaja na melanocitnu aktivnost (43,51). Povećan broj estrogenih i progesteronskih receptora na MN trudnica povezan je sa pomenutim promenama uočenim kod trudnica (52). Ove promene su privremene, pošto se nevuasi u većini slučaja vraćaju prvobitnom izgledu.

Izlaganje suncu kao i bulozne dermatoze mogu takođe izazvati promene u smislu povećane pigmentacije nevusa (53).

## **II.4.2 Displastični nevuasi**

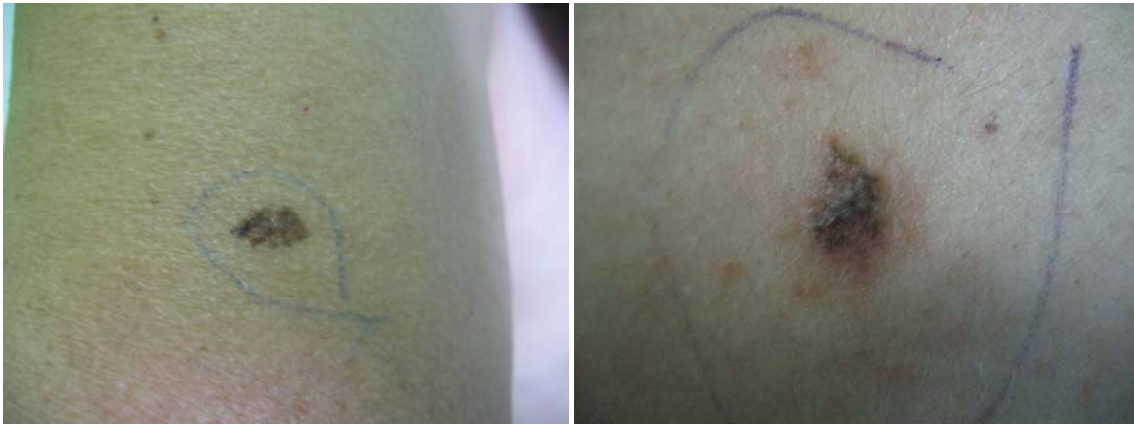Displastični nevus je naziv za melanocitni kožni tumor koji i danas izaziva beskrajnu debatu. Sinonimi za displastični nevus su atipičan mladež, BK mladež, Clark nevus i nevus sa arhitektonskim neredom. Ackerman i Magana-Garcia (4) nazvali su ove stečene melanocitne lezije Clarkovim nevuasima. Zapravo, Clark je još 1978 godine prvi skrenuo pažnju na ovu posebnu vrstu nevusa proučavajući brojne melanocitne nevuase kod pacijenata sa istovremenom pojavom melanoma (54-57). U svom prvom publikovanom radu o ovoj posebnoj vrsti stečenih melanocitnih nevusa, Clark i saradnici (54) opisali su brojne kliničke varijacije ovih melanocitnih lezija, varijacije u broju (<10 do >100), veličini (5-15mm), obliku i boji pretežno lokalizovanih na gornjem delu trupa i ekstremitetima.

Ne postoji opšte prihvaćeni i jasno formulisani kriterijumi na osnovu kojih bi se pouzdano dijagnostikovalo displastični nevus. Rainer Hofmann-Wellenhof i saradnici (58) su klinički definisali Clarkove nevuase (atipične melanocitne nevuase) kao nevuase koji poseduju najmanje tri od sledećih karakteristika:

1. dijametar >5 mm,
2. loše definisane ivice,
3. iregularne margine,
4. varijacija nijansi boja u leziji, i
5. istovremeno prisustvo papularnih i makularanih komponenti

Procenjena prevalenca klinički atipičnih nevusa kreće se od 7 do 18% u populacionom uzorku (57). Atipični nevusi predstavljaju važan marker povećanog rizika za melanom. Dok se SMN po pravilu ne javljaju posle četvrte decenije života, atipični nevusi nastaju tokom celog života (59). Brojne molekularne studije pokušale su da diferentuju atipične nevuse od običnih nevusa i melanoma na genetskoj osnovi ali njihovi rezultati su konfliktni.

Klinički, atipični nevusi su ravne do elevirane ili čak blago papilomatozne pigmentne lezije koje se karakterišu različitim nijansama braon boje. Obično su veći od 6 mm i često imaju papulu u centru okruženu makulom, različite nijanse braon boje su česte, ali mogu takođe biti prisutne i nijanse pink, crvene ili plavosive. Iako se atipični nevusi većinom nalaze na koži koja je izložena suncu, oni se takođe mogu videti na glutealnoj regiji, volarnoj površini i drugim pokrivenim delovima kao što su genitalije i stopala. Atipični nevusi često prema ABCD pravilu za prepoznavanje sumnjivih melanocitnih lezija, ispunjavaju sve kriterijume melanoma: asimetriju, iregularnost ivica, više boja i dijametar veći do 6 mm (slika 1).



Slika 1. Kliničke slike atipičnih nevusa

Njihov broj varira od 1 ili 2 do nekoliko stotina. Multipli atipični nevusi kod pacijenata uglavnom pokazuju klinički sličan subtip.

Najčešći klinički tipovi su:

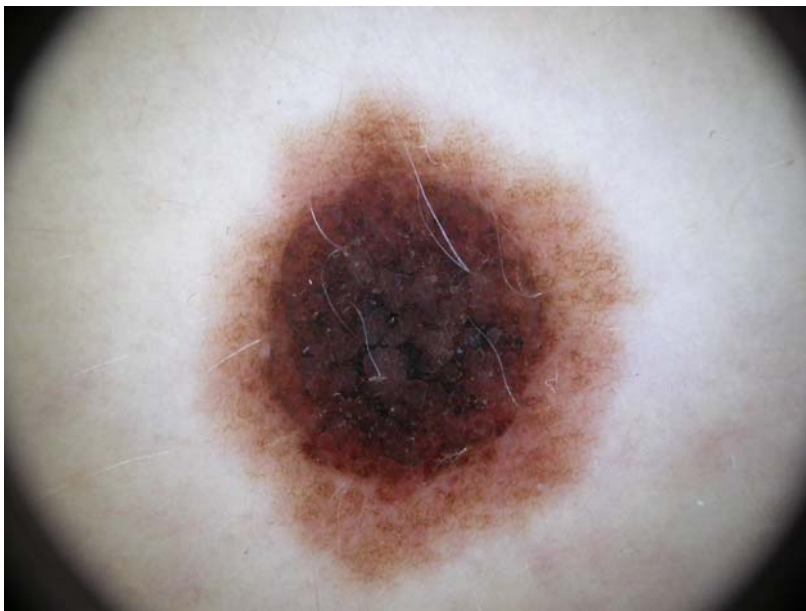a) lentiginozni tip sa ravnom površinom i homogenom tamno braon ili braoncrnom koloracijom

b) „fried-egg/prženo jaje“ tip sa uzdignutim centralnim delom i ravnom periferijom (slika 2)

c) targetoidni tip sa koncentričnom anularnom zonom koja varira u stepenu pigmentacije

d) seboroičnoj keratozi-nalik tip sa verukoznom površinom i obično tamnobraon pigmentacijom

e) eritematozni tip sa pink bojom i sa ostacima pigmentacije

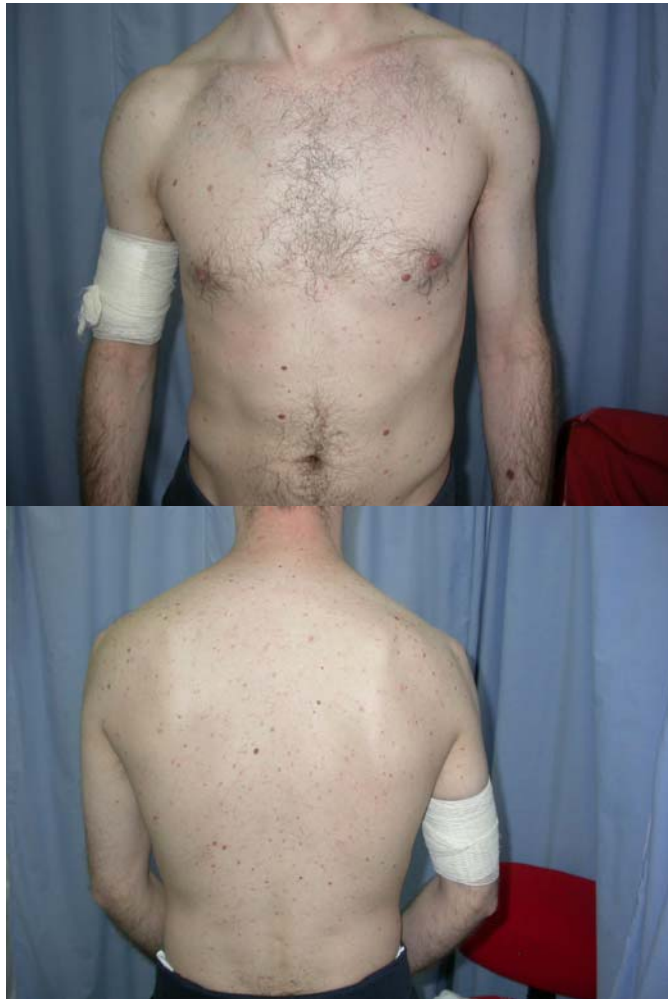

Slika 2 . Klinička slika „fried-egg/prženo jaje“ atipičnog nevusa

Atipični melanocitni nevusi mogu se javiti sporadično ili u porodicama sa ili bez lične i/ili porodične anamneze o melanomu. Više različitih termina je korišćeno za pojavu većeg broja atipičnih nevusa: sindrom displastičnog nevusa, sindrom atipičnog melanocitnog nevusa, sindrom porodičnog multiplog atipičnog melanocitnog nevusa i melanoma

(FAMMM), i BK mole sindrom. Definicije ovog sindroma su takođe kontroverzne. Uobičajeni dijagnostički kriterijumi za ovaj sindrom su:

- prisustvo više od 100 melanocitnih nevusa,
- jedan ili više MN čiji je prečnik  $\geq 8$  mm i
- jedan ili više MN sa atipičnim kliničkim karakteristikama.



Slika 3. Klinička slika pacijenta sa sporadičnim sindromom displastičnog nevusa

Sindrom displastičnog nevusa može biti familijaran ili sporadičan (slika 3). Osobe sa sindromom atipičnog melanocitnog nevusa imaju znatno veći rizik da obole od melanoma (60). Međutim, ovaj rizik nije jednak za sve osobe sa ovim sindromom i zavisi prvenstveno

od toga da li je porodična i/ili lična anamneza o melanomu pozitivna ili ne. Kopf i saradnici (61) predložili su podelu ovog sindroma u 5 grupa :

- tip A, sporadični displastični nevusi bez melanoma,
- tip B, familijarni displastični nevusi bez melanoma,
- tip C, sporadični displastični nevusi sa melanomom,
- tip D-1, familijarni displastični nevusi sa jednom osobom sa melanomom u porodici, tip D-1-2, familijarni displastični nevusi sa dva ili više članova familije sa melanomom

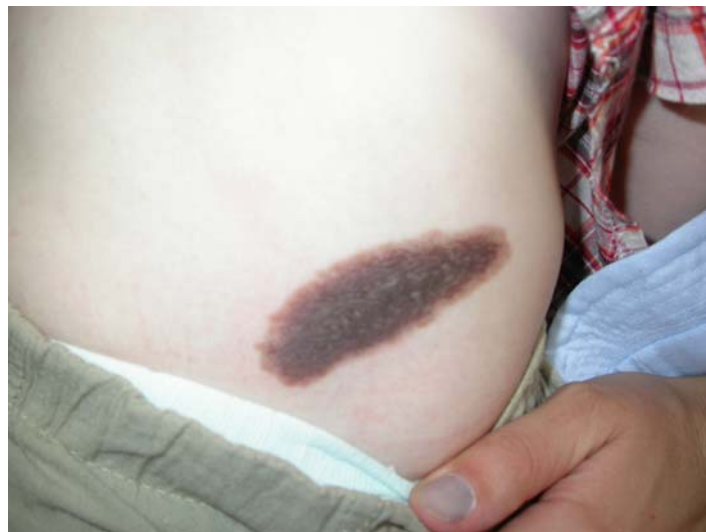### **II.4.3 Kongenitalni melanocitni nevusi**

Kongenitalni melanocitni nevusi (KMN) javljaju se u 1-6% novorođenčadi (62). Definišu se kao benigni melanocitni nevusi čije je prisustvo determinisano in utero. Ova definicija KMN obuhvata nevuse vidljive na rođenju i tardivne kongenitalne nevuse, koji se javljaju ubrzo nakon rođenja (63,64). Nevusi sa karakteristikama kongenitalnog nevusa a koji nemaju anamnezu o njegovom prisustvu iz detinstva nazivaju se kongenital-like nevusi.

Različite definicije su predložene za razlikovanje malih od velikih kongenitalnih nevusa (65). Međutim, najčešće korišćena definicija zasnovana je na najvećem prečniku koji se očekuje da postigne nevus u odraslom dobu. Kao mali KMN predstavljeni su nevusi manji od 1,5cm, srednje veličine 1,5-19.9 cm i veliki prečnika 20 cm i više (65). Obzirom da se većina KMN uvećava srazmerno sa rastom zahvaćene anatomske regije, za procenu njihove veličine u odraslom dobu i za njihovu klasifikaciju još u detinjstvu koristi se faktor od 1.5 za lezije na glavi i faktor 3 za sve druge anatomske delove (66). Mali KMN se viđaju u 1:100 novorođenih, srednji u 1:1000, veliki u 1:20 000, i gigantski, podgrupa velikih KMN sa dijametrom većim od 50 cm ili više, u 1:500 000 (64). Sa porastom dijametra nevusa učestalost komplikacija je veća. Ove komplikacije uključuju nastanak: melanoma, drugih maligniteta kao što je rabdomiosarkom, liposarkom (67), neurokutanih melanocitoza i svakako psihosocijalno opterećenje za pacijenta i roditelje. Veliki KMN glave, vrata i srednje linije leđa mogu da budu združeni sa defektima kostiju.



Tipično, KMN su okrugle ili ovalne pigmentne lezije sa jasnim ivicama (slika 4). Njihova površina može biti glatka, cerebriformna, naborana, verukozna ili lobularna. KMN obično imaju difuznu homogenu braon boju. Međutim, neki mogu imati više nijansi braon boje, varirajući od svetlo do tamno braon. Mogu biti šareni sa „ostrvcima“ tamnijeg ili svetlijeg pigmenta. Hipertrichoza je česta i javlja se na rođenju ili kasnije u detinstvu. Iako su KMN obično asimptomatski, neke lezije mogu biti održene sa pruritusom, kserozom i anhidrozom. Tokom vremena, mogu razviti nodularnu površinu i postati tamniji ili svetliji. Ređe mogu izgubiti pigmentaciju ili, u izuzetnim slučajevima, regredirati (68, 69, 70). Ova depigmentacija obično nije udružena sa malignom degeneracijom.



Slika 4. Klinička slika kongenitalnog nevusa

Pacijenti sa velikim KMN imaju povećan rizik ka neurokutanim melanocitozama (71). Melanociti se prirodno javljaju u centralnom nervnom sistemu gde obično ostaju u stanju mirovanja. U neurokutanoj melanocitozi, međutim, postoji greška u embrionalnoj neuroektodermalnoj morfogenezi, sa poremećenim rastom i migracijom melanoblasta. Melanociti u leptomeningama mogu pretrpeti asimptomatsku benignu proliferaciju (asimptomatska neurokutana melanocitoza) ili izazvati neurološke znake (simptomatska neurokutana melanocitoza). Incidenca simptomatske neurokutane melanocitoze među pacijentima sa

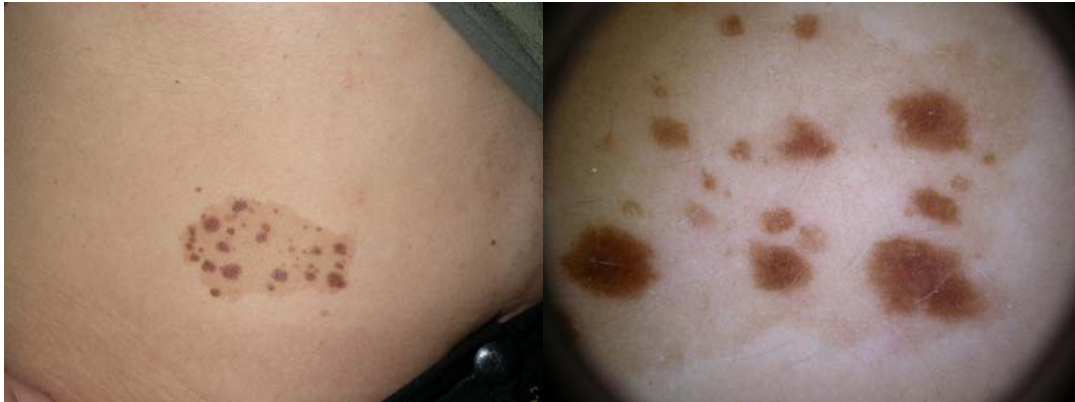velikim KMN je između 4.5-11 % (72). Incidenca asimptomatskih neurokutanih melanocitoza među pacijentima sa velikim KMN bazirana na MRI skriningu, kreće se od 4.8 -30 % (73,74). Simptomatska neurokutana melanocitoza ima lošu prognozu, čak i u odsustvu maligne proliferacije.

Pacijenti sa velikim KMN i suptilnim motornim poremećajima i problemima u ponašanju ili razvoju moraju se pažljivo ispitati u pravcu neurokutane melanocitoze.

Rizik od melanoma izgleda da korelira sa veličinom nevusa, pri čemu veća lezija nosi veći rizik. Ovaj rizik za razvoj kutanih ili ekstrakutanih melanoma kod pacijenata sa velikim KMN kreće se između 4.5 i 10 % (75,76). Rizik od maligne transformacije malih i srednjih KMN još manje je poznat i kreće se od 0 do 4.9 % (77). Melanomi koji se razvijaju u velikim KMN javljaju se pre puberteta za razliku od melanoma koji se javljaju u malim i srednjim KMN koji nastaju u pubertetu ili posle puberteta. Takođe, melanomi koji se razvijaju u malim ili srednjim KMN obično počinju na dermo-epidermalnoj granici i na perifernoj ivici nevusa, tako, da ih je lakše otkriti od melanoma koji se razvijaju u velikim KMN, koji se obično javljaju ispod dermo-epidermalne granice. Znaci maligne transformacije u KMN uključuju iznenadnu pojavu nodusa ili tamno pigmentovane regije, pojavu svraba, bola, krvarenja i ulceracije. Postoji mogućnost da nodus nastao tokom ranog detinjstva unutar velikog KMN može imati histološke karakteristike melanoma a da pri tome ima benigni karakter (78). Zbog toga se preporučuje ekscizionu biopsija KMN koja treba da bude pregledana od strane iskusnog dermatologa za pigmentne lezije

#### ***II.4.3.a Klinička varijanta KMN-Nevus Spilus***

Nevus spilus („pegavi“ nevus) manifestuje se svetlo braon pigmentacijom koja sadrži varijabilan broj tamno pigmentovanih makula i/ili papula unutar lezije. Može se javiti na bilo kom delu tela i pokazuje sličnu prevalencu kao kongenitalni melanocitni nevusi, od 0,2% do 2,3% u populaciji (62). Stoga, nevus spilus se uobičajeno smatra varijantom kongenitalnog melanocitnog nevusa. Mala prevalenca ovog jedinstvenog tipa nevusa zabeležena je i kod novorodjenčadi. Međutim, većina pegavih nevusa razvija se ubrzo nakon rođenja ili u ranom detinjstvu naglašavajući bliskost sa kongenitalnim melanocitnim nevusima (79, 80) (slika 5).



Slika 5. Klinička i dermoskopska slika nevus Spilus-a

Klinički, na osnovu veličine i distribucije na telu, mogu se kategorizovati u podgrupe: mali, srednje veličine (<20 cm), gigantski (>20 cm) i zosteriformni tip.

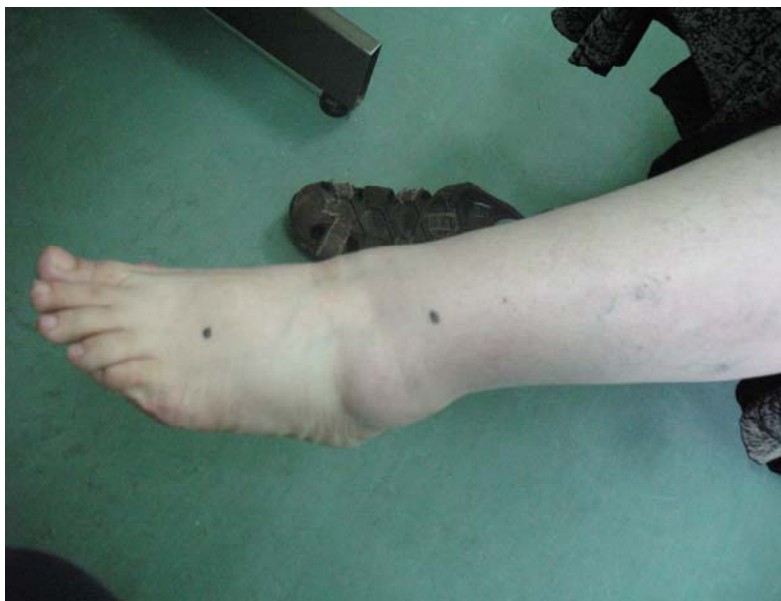Unutar postojećeg nevus spilusa mogu se razviti drugi tipovi melanocitnih proliferacija kao što su Spitzovi nevusi, plavi nevusi i neki slučajevi melanoma takođe su dokumentovani. Melanom koji se razvija unutar nevus spilus ne vidi se često i objavljen je samo kod odraslih (81).

Pegavi nevusi koji su prisutni na rođenju i/ili sa dijametrom većim od 4 cm i/ili zosteriformnog tipa, izgleda da imaju veći rizik za razvoj melanoma u odnosu na druge kliničke podtipove (82).

Ponekad je nevus spilus udružen sa drugim razvojnim anomalijama. Pojava nevus spilusa uz nevus flameus i anomalije skeleta i nervnog sistema nazvana je phacomatosis pigmentovascularis. Pojava nevus spilusa, organoidnog nevusa sa sebacealnom diferencijacijom uz neurološke i skeletne poremećaje označena je kao phacomatosis pigmentokeratotic.

#### **II.4.4 Plavi nevus (Blue nevus)**

Plavi nevus predstavlja stečenu ili kongenitalnu benignu melanocitnu leziju. Retko je prisutan na rođenju ili unutar prve dve godine života (83). Može se razviti tokom celog života, sa povećanom učestalošću u detinjstvu i kod mladih adolescenata. Procenjena incidenca plavog nevusa kod bele rase je oko 1% do 2% (84). Mogu se razlikovati dve kliničke prepoznatljive varijante, naime obični plavi nevus i celularni plavi nevus (84). Obični plavi nevus je solitarna mala sivoplava ili plavocrna makula, papula ili plak prečnika manjeg od 1 cm, obično lokalizovan na glavi, vratu, presternalnoj regiji ili distalnim delovima ekstremiteta (85) (slika 6). Opisane su takođe izuzetne ekstrakutane lokalizacije (usna duplja, vagina, grlić materice, prostata, konjuktiva, limfni čvorovi) (86). Većina pacijenata sa plavim nevusom ima tip kože III-IV (37). Celularna varijanta je mnogo veća (od 10-30 mm). Manifestuje se kao plavosiva ili plavocrna nodularna lezija, kupolastog ili zaravnjenog vrha prečnika od 0,2 do 3cm, sa tipičnom lokalizacijom na glutealnoj regiji (87). Skalp i ekstremiteti su mnogo ređe zahvaćeni.

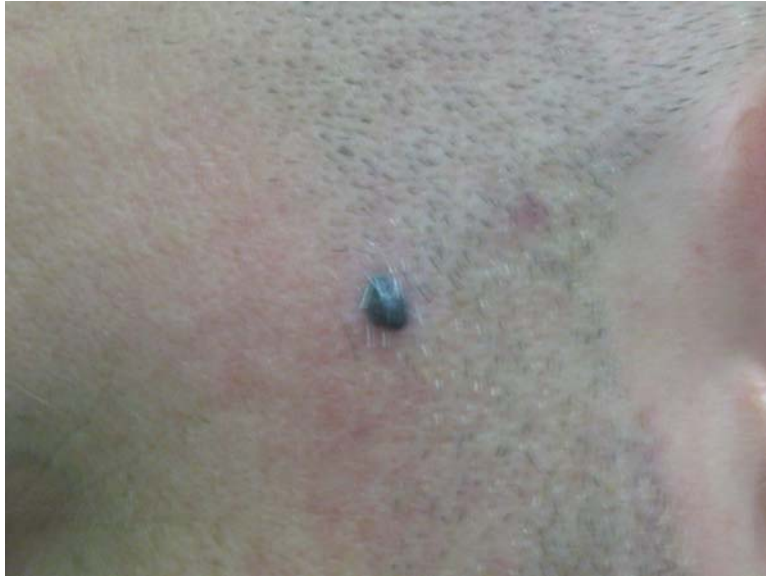

Slika 6. Klinička slika dva blue nevusa na levoj potkolenici i dorzumu levog stopala

Neobične kliničke varijante plavog nevusa uključuju kongenitalnu, familijarnu, plak, targetoidnu i linearnu formu (88). Termin agminirani plavi nevus koristi se za multiple plave nevuse grupisane u linearnom, nepravilnom ili zosteriformnom rasporedu, koji se ponekad razvijaju u Mongolskoj pegi.

Poslednjih godina opisane su melanocitne lezije povezane na različite načine sa plavim nevusom (kombinovani nevus, maligni plavi nevus i melanocitni dermni tumor sa neizvesnim ishodom) (88).

Celularni tip plavog nevusa ima veći rizik ka malignoj transformaciji. Opisani su slučajevi malignog melanoma koji se javljaju na terenu celularnog plavog nevusu (89) (slika 7).



Slika 7. Klinička slika malignog melanoma na osnovi celularnog plavog nevusa

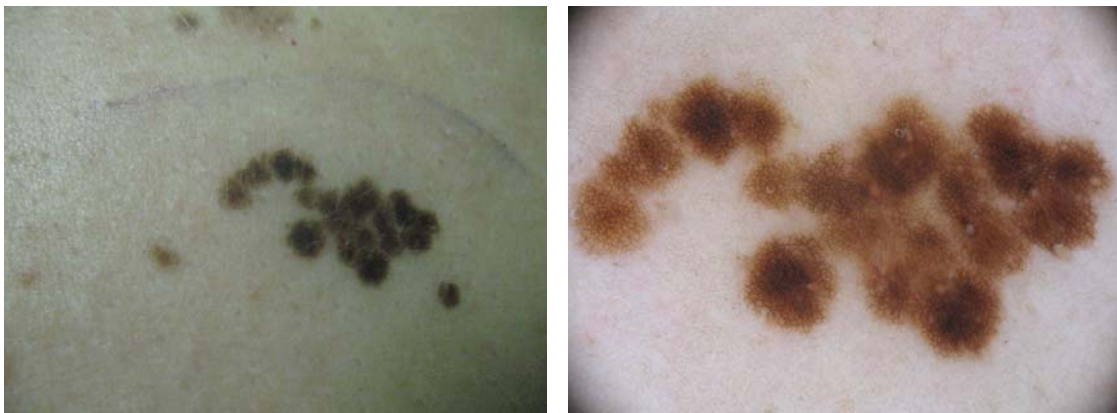Klinički se najčešće ispoljava u vidu brzorastućeg dermalnog nodusa sa ili bez ulceracije. Biološko ponašanje ovog melanoma je veoma agresivno. Ovaj podtip može uzrokovati dijagnostičke poteškoće, kako klinički tako i histopatološki.

Boja plavog nevusa nastaje usled Tyndall-ovog efekta, koji predstavlja selektivnu absorpciju svetlosti duge talasne dužine od strane melanina smeštenog u dubokim partijama dermisa i refleksije plavog svetla kratke talasne dužine sa površine kože.

Epiteloidni plavi nevus klinički liči plavom nevusu ali je histopatološki poseban. Većina epiteloidnih plavih nevusa ispoljava se kao multiple lezije povezane sa drugim kutanim lezijama (lentigo i mikroidni neurofibrom) u okviru Carneyovog sindrom-a (90). To je autozomalno-dominantni poremećaj koji se karakteriše trijadom: kutanim lezijama, srčanim miksomima i hormonalnom hiperfunkcijom (adrenalna hiperplazija, pituitarni adenomi, tumori testisa).

## II.4.5 Agminirani nevusi

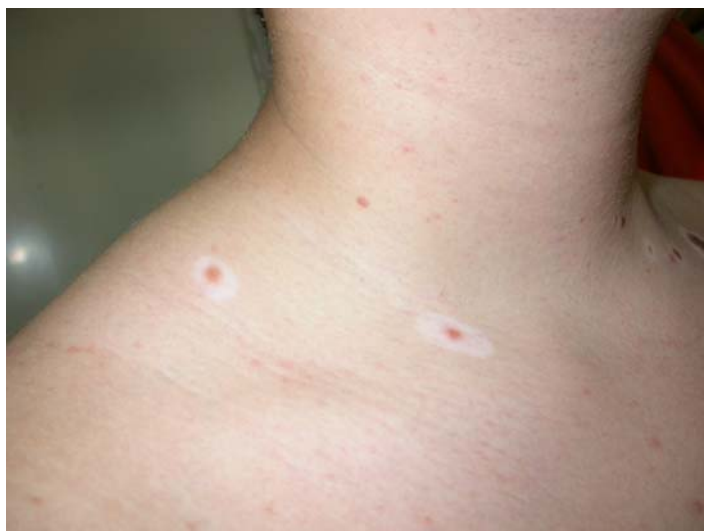Agminirani nevusi se sastoje od multiplih pigmentnih lezija iste vrste, koje se javljaju u klasteru ili ograničenoj grupi na određenom delu tela (slika 8). To su retke lezije, koje se klinički ispoljavaju kao brojne braon do crvene makule ili papule različite veličine. Pigmentne lezije koje su opisane u literaturi kao agminirane uključuju plavi nevus (91), Spitzov nevus (92), kongenitalni melanocitni nevus (93), obični stečeni melanocitni nevus, multiple lentiginozne lezije (94) i lezije u okviru nevus spilusa (95). U većini slučajeva, agminirani nevusi se razvijaju u pubertetu. Za razliku od nevus spilusa, agminiranom nevusu nedostaje pigmentacija u osnovi.



Slika 8. Klinička i dermoskopska slika agminiranog nevusa

#### II.4.6 Halo nevus (Sutton nevus)

Halo nevusi (Suttonov nevus, leukoderma acquisitium centrifugum, albinismus perinaevicus) su benigni melanocitni nevusi okruženi pojasom depigmentacije. Perileziona depigmentacija može se javiti u brojnim melanocitnim lezijama (stečeni i kongenitalni melanocitni nevus, melanom, Spitzov nevus) ali i u pojedinim nemelanocitnim tumorima. Promena je opisana kao poseban entitet od strane Sutton-a 1916 godine (96).



Slika 9. Klinička slika dva halo nevusa kod 14-godišnjeg dečaka

Incidenca halo nevusa u opštoj populaciji procenjuje se na oko 1% i porodična pojava je takođe uočena (97). Mnogo je češći kod dece i mladih, sa srednjim godištem od 15 godina, bez polne i rasne predilekcije. Najčešće je lokalizovan na gornjoj polovini trupa, iako se može javiti bilo gde na telu. Nikada se ne javljaja na dlanovima, tabanima, ležištu nokta i sluzokožama.

Broj halo nevusa može da bude različit. Prisustvo dva ili više halo nevusa opisano je u 25-50% zahvaćenih pojedinaca (98) (slika 9). Povremeno, veći broj halo nevusa može se javiti istovremeno ili uzastupno.



Etiologija halo depigmentacije je nepoznata, najčešće je idiopatska ali ponekad prati pregorevanje. Smatra se da T-limfociti igraju ključnu ulogu u progresivnoj destrukciji nevusnih ćelija (99).

Klinički, halo nevus se ispoljava kao cirkumskriptan, homogeno kolorisan nevus, promera 3-6 mm, pravilnog oblika, okružen perifernim jasno definisanim simetričnim depigmentovanim pojasom. Centralni nevus je obično složeni nevus, kongenitalni melanocitni nevus i ređe složeni Spitzov i plavi nevus (83). Hipopigmentovani halo ima jednaku radijalnu udaljenost od centralnog nevusa i veličinu od nekoliko milimetara do nekoliko centimetara.

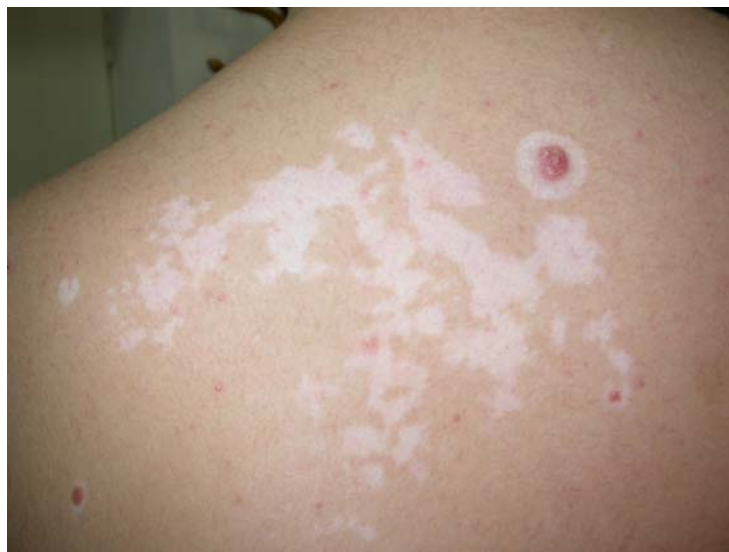Halo nevusi pokazuju karakterističan klinički tok koji se može podeliti u četiri stadijuma:

I stadijum- pojava belog haloa oko centralnog nevusa,

II stadijum- rasvetljenje i "rumenilo" centralnog nevusa,

III stadijum- karakteriše se progresivnom involucijom i sledstvenom kompletnom regresijom centralnog nevusa, ostavljajući kružni nepigmentovani prostor i

IV stadijum- depigmentacija može perzistirati godinama pre nego što melanociti iz okolne kože konačno ponovo nasele prostor. Međutim, objavljena je neobična klinička evolucija halo nevusa sa progresivnim tamnjenjem nevusne komponentne (100).

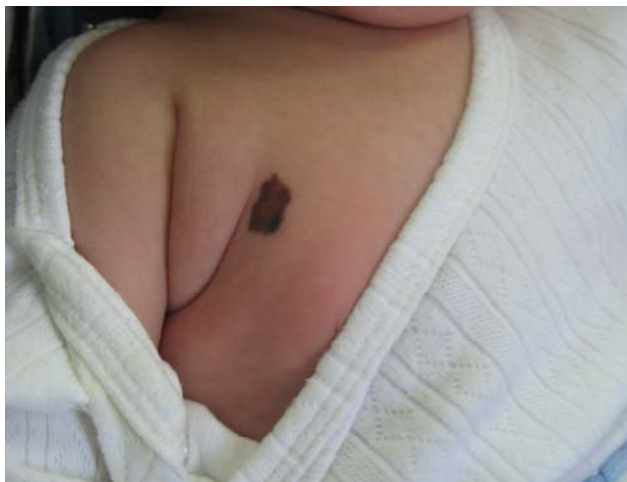

Slika 10. Klinička slika halo nevusa i vitiliga

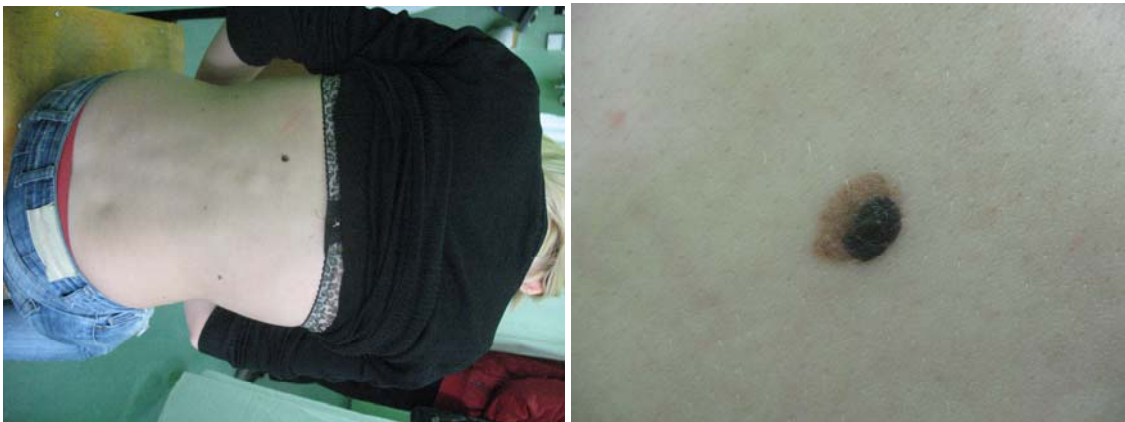Koegzistencija halo nevusa i vitiliga objavljena je u oko 20% slučajeva, iako veza između ove dve vrste stečene leukoderme nije u potpunosti razjašnjena (101) (slika 10). Halo nevusi se mogu videti kod pacijenata sa ličnom i porodičnom anamnezom melanoma (102). Veza sa melanomom je podržana detekcijom reaktivnih cirkulišućih antitela prema nevusnim ćelijama kao i ćelijama melanoma u serumu pacijenata sa halo nevusom (103). Prevalenca halo nevusa kod pacijenata sa Turner-ovim sindromom je veća u poređenju sa opštom populacijom (104). Opisan je takođe kod Vogt Koyanagi-Harada sindroma, poliozi, pernicioznoj anemiji.

#### **II.4.7 Kombinovani nevus**

Nema jedinstvene definicije kombinovanog nevusa. Neki autori pod ovim pojmom podrazumevaju asocijaciju plavog nevusa sa drugim melanocitnim nevusom. Međutim, najčešće se kombinovani nevus definiše kao udruženost dve različite benigne melanocitne proliferacije u jednom biopsijskom uzorku. Moguća je bilo koja kombinacija dve vrste melanocitnih nevusa (slika 11,12). Nevusi koji najčešće ulaze u sastav kombinovanih nevusa su: plavi nevusi, Clarkovi nevusi, Miescher-ovi nevusi, Unna nevusi i Spitzovi nevusi.



Slika 11. Klinička slika kombinovanog nevus kod dvomesečne bebe



Slika 12. Klinička slika kombinovanog nevusa kod 19-godišnje pacijentkinje

Kombinovani plavi nevus je kombinacija plavog nevusa sa drugim nevusom, u većini slučajeva običnim stečenim melanocitnim nevusom ili kongenitalnim melanocitnim nevusom. Moguće su i posebne kombinacije kao na primer plavog i Spitzovog nevusa (105), nazivane „blitz“ nevusi (nemački „blitz“ znači munja).

Kombinovani nevus je subkategorija takozvanog „collision“ tumora ili složenih tumora. „Collision“ tumor predstavlja pojavu dve različite neoplastične kožne lezije, jedne do druge u istom biopsiranom uzorku (106). Najčešće „collision“ lezije predstavljaju kombinaciju: seboroične keratoze, bazocelularnog karcinoma, melanoma, melanocitnog nevusa, hemangioma, skvamocelularnog karcinoma i dermatofibroma.

Kliničke karakteristike kombinovanog nevusa su različite i zavise od karakteristika njegovih komponenti. Zbog kombinovanja karakteristika dve nevusne ćelijske populacije, kombinovani nevusi mogu biti često asimetrični i teški za diferentovanje od melanoma (106).

## **II.4.8 Iritirani nevus i Meyersonov nevus**

Benigni melanocitni nevusi pokazuju širok spektar kliničkih, dermoskopskih i histopatoloških pojava. Postoje međutim, nevusi koji pokazuju jednu ili više neuobičajenih kliničkih karakteristika i time zahtevaju veću pažnju. Među njima su:

- a) *iritirani melanocitni nevus*
- b) *UV-ozračeni nevus*
- c) *Meyerson-ov nevus*

Egzogeno iritirani benigni melanocitni nevusi mogu se često manifestovati kliničkim promenama simulirajući iregularnu melaninsku pigmentaciju uzrokovanu hemoragičnom serokrustom i intralezionom dermalnom hemoragijom.

### ***II.4.8.a Iritirani melanocitni nevus***

Traumatske promene kod melanocitnih nevusa su česte. Kao najčešći uzroci iritacije navodi se brijanje, mehanička iritacija izazvana odećom i povrede. Traumatizovani nevusi se najčešće sreću u predelu brade kod muškaraca i aksilarnoj regiji kod žena (107). Iznenađna promena pigmentacije nevusa i svrab su najčešći simptomi. Kod traumatizovanih nevusa, serokrusta se smenjuje hemoragijom koja imitira iregularno distribuiranu pigmentaciju. Okolna koža je obično eritemna.

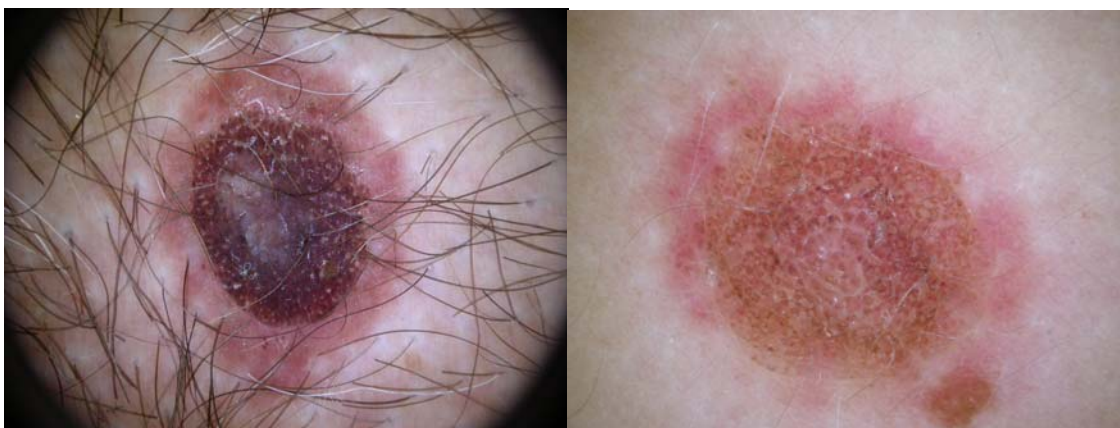Poseban oblik traumatizovanog nevusa predstavlja targetoidni hemosiderinski nevus. Glavna osobina ovog nevusa je iznenađna pojava asimptomatskog haloa oko prisutnog stečenog nevusa. Nevus je uvek blago egzofitičan ili papilomatozan sa ljubičastim haloom izazivajući fenomen nalik meti oko centralnog nevusa (108). Klinički mogu simulirati melanom naročito kada pacijent nije svestan povrede. U ovim slučajevima, dermoskopija može biti od izuzetnog značaja za diferentovanje hemoragije od melanina i time može sprečiti nepotrebnu ekciziju.

#### ***II.4.8.b UV-ozračeni nevus***

UV-ozračeni nevus može pokazivati povećanu pigmentaciju. Okolna koža može biti eritema, zavisno od tipa kože (109). Kod većine UV-ozračenih nevusa dermoskopija ukazuje na benignu prirodu promene. Ali, u nekim slučajevima dermoskopske promene mogu voditi ka dijagnozi melanoma i ponovni pregled se preporučuje da bi se izbegla nepotrebna hiruška intervencija.

#### ***II.4.8.c Meyerson-ov nevus***

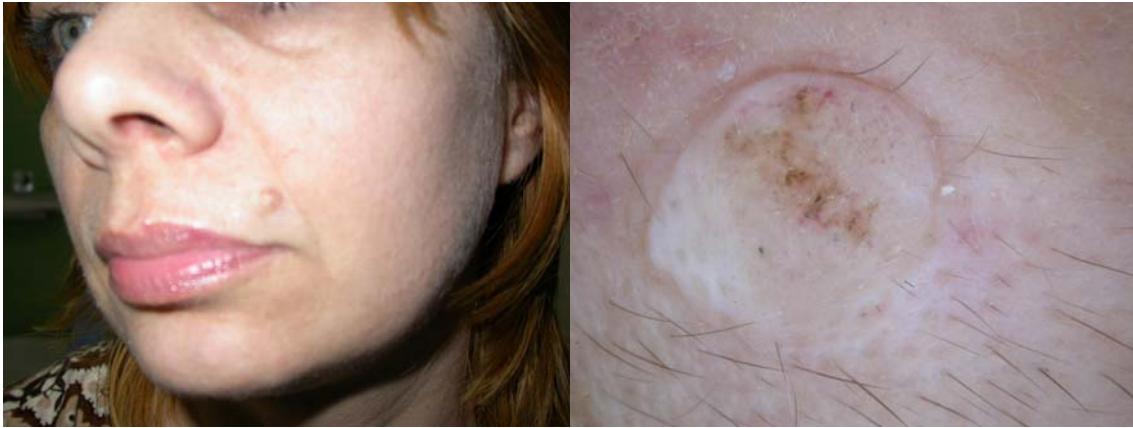Karakteriše se razvojem ekcematoznog haloa oko jednog ili više pigmentnih nevusa (110). Nasuprot halo nevusu ne razvija se zona depigmentacije. Tačna priroda procesa je nepoznata. Karakteriše se pojavom eritemnog haloa sa deskvamacijom ponekad naglašenijom na periferiji eritemne zone (slika 13). Ovaj proces može biti ograničen na jedan ili više nevusa i može biti udružen sa sličnim lezijama (111). Blagi pruritus je klinički simptom kod većine lezija.



Slika 13. Dermoskopska slika dva Meyerson nevusa

#### **II.4.9 Miescherov nevus**

Miescherov nevus je stečeni dermalni melanocitni nevus sa glatkim kupolastim oblikom, svetlobraon boje ili boje kože. Ovaj benigni nevus obično se nalazi na licu. Viđaju se kod osoba iznad 30 godine (slika 14).



Slika 14. Klinička i dermoskopska slika Miescherovog nevusa

Danas, u većini dermatoloških i dermatopatoloških knjiga ovi nevusi se jednostavno nazivaju intradermalnim nevusima. Razlikovanje između stečenog intradermalnog nevusa i drugih intradermalnih nevusa, kao što je Unna nevus, više se ne ističe (112).

#### **II.4.10 Nevusi sa specifičnom pigmentacijom**

Nevusi sa specifičnom pigmentacijom opisani su kao benigni melanocitni nevusi koji ne sadrže značajnu količinu braon boje.

#### ***II.4.10.a Crni nevus (Black nevus)***

Ova varijanta benignog melanocitnog nevusa takođe je poznata pod nazivom “hipermelanocitni nevus” ili “nevus srednjih godina” (113). Javlja se kao crna makula često sa diskretnom notom braon boje na periferiji, dijametra 5 mm ili čak manja, tipično lokalizovanja na trupu i/ili ekstremitetima. Crni nevusi variraju u broju od pojediničanih lezija do više od 50. Najčešće se javljaju kod osoba tamne puti (Fitzpatrick fototip III i IV) i između 16 i 30 godine (“nevus srednjih godina”).

Zbog intezivne crne boje spadaju u simulatore melanoma. Uočavanje jednog crnog nevusa više zabrinjava nego prisustvo multiplih lezija. Dijagnostička dilema se može lako ukloniti sagledavanjem karakterističnog kliničkog znaka “crne lamele”. Predstavljena je skvamom lokalizovanom u centru koja može ponekad prekrivati veći deo lezije. Može se ukloniti lepljivom trakom, čime je omogućeno adekvatno dermoskopsko sagledavanje. Pigmentna skvama obično ostaje na traci, što potvrđuje benignu prirodu lezije.

#### ***II.4.10.b Pink nevus***

Distribucija ovog oblika melanocitnog nevusa, širom sveta, varira od zemlje do zemlje. Obično se viđa kod osoba sa svetlim tipom kože (Fitzpatrick-ov fototip I i II) i u svim uzrastima. Ispoljavanju se kao makule i papule sa različitim nijansama pink boje. Papularne lezije su obično meke i lako kompresibilne. Broj pink nevusa se kreće od pojedinačnih do multiplih lezija lokalizovanih na bilo kom delu tela uključujući i skalp (114).

#### ***II.4.10.c Beli nevusi***

Ova varijanta melanocitnih nevusa karakteriše se belim ili bledoružičastim makulama ili papulama sa naglašenim marginama i srebrnastim sjajem kada se gledaju pod tangencijalnim svetlom. Nalaze se kod odraslih na trupu ili ekstremitetima i broj im se kreće od nekoliko lezija do stotinu. Javljaju se obično, ali ne uvek, kod svetlije prebojenih osoba (Fitzpatrick fototip I). Beli nevusi su retki ili nedovoljno dokumentovani. Treba ih posmatrati kao moguće markere za razvoj melanoma, kada je pozitivna anamneza o melanomu i/ili kad imaju histopatološke karakteristike displastičnih nevusa (115).

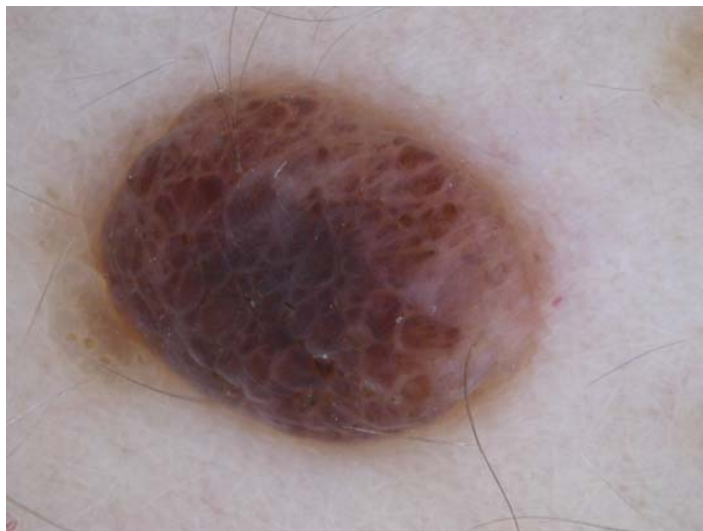#### **II.4.11 Rekurentni nevus**

Rekurentni (perzistentni) nevusi javljaju se relativno često na ožiljku nakon nekompletne hirurške ekcizije, kao što je šejving biopsija. To su pigmentne kožne lezije koje se klinički, dermoskopski a takođe histopatološki često interpretiraju kao melanom in situ ili superficijalni melanom. Obično se ispoljavaju kao asimetrične lezije, bizarnih kontura, slabo ograničene, tamno braon do crnom pigmentovane nalik superficijanom melanomu. Po pravilu, ožiljak je prisutan oko ove pigmentne lezije. U nekim slučajevima ožiljak je teško uočiti i samo anamnestički podatak o ranijoj ekciziji može dovesti do dijagnoze rekurentnog nevusa. Ponovna evaluacija prvobitnog histopatološkog uzorka je obavezna radi postavljanja definitivne dijagnoze (116).



#### **II.4.12 Unna nevus**

Unna nevus predstavlja kliničku, dermoskopsku i histopatološku posebnu varijantu melanocitnog nevusa koja odgovara papilomatoznom dermalnom ili složenom nevusu (slika 15). Druga karakteristična varijanta složenog ili dermalnog nevusa lica je Miescher-ov nevus. Klinički, Unna nevus je mekana polipoidna ili sesilna, obično papilomatozna, svetlo do tamno braon prebojena lezija često lokalizovana na trupu, rukama i vratu (117,118).



Slika 15. Dermoskopska slika Unna nevusa

### II.4.13 Spitzov nevus i njegove varijante

Spitzov nevus je stečeni tumor epiteloidnih i/ili vretenastih melanocita, najčešće benigne prirode. Kliničke i posebno histološke karakteristike ovog nevusa podsećaju na melanom. Spitzov nevus prvi put je opisan 1948 godine od Sophie Spitz kao „melanom detinjstva“ (119). Nevus se pretežno opisuje kod dece, ali se neretko može videti i kod odraslih. Pod terminom „klasični“ Spitzov nevus podrazumeva se rapidno rastuća, ružičasta ili boje kože papula ili nodus donjih ekstremiteta ili lica kod dece ili osoba u ranoj zrelosti (120).

„Reedov nevus“ je drugi naziv za benignu melanocitnu leziju opisanu od Reed i saradnika 1975 godine kao „pigmentni nevus vretenastih ćelija“ (121). Najčešće se viđa kod mladih osoba na donjim ekstremitetima kao brzo rastuća braonkastocrna makula, papula ili nodus (slika 16). Histopatološki, sačinjeni su od međusobno povezanih snopića jako pigmentovanih vretenastih ćelija (121).



Slika 16. Klinička slika Reed nevusa

Oko biološke prirode i terminologije ovoga nevusa i danas traju rasprave u dermatopatološkoj literaturi. Nozološka diferencijacija Reedovog od Spitzovog nevusa

predstavlja dilemu još od 1978, kada su Paniago-Pereria i saradnici (122) istakli pojavu vretenastih i/ili epiteloidnih ćelijskih nevusa sa većom pigmentacijom, pripisujući tako Reedov nevus morfološkom spektrumu Spitzovog nevusa. Neki autori i dalje podržavaju činjenicu da je Reedov nevus poseban entitet koji se može jasno diferencirati od pigmentnog Spitzovog nevusa vretenastih ćelija (123,124). Međutim, kliničkopatološka evaluacija velikih serija slučajeva pokazala je da histopatološko razlikovanje ove dve kategorije je čest predmet rasprave a pri tome nema ni kliničkog ni dermoskopskog značaja (125). Stoga se Ferrara i saradnici (125) odnose prema Spitzov nevusu kao jedinstvenom entitetu klasifikujući ga u dve kliničke varijante, klasični i pigmentni oblik (Reedov nevus).

Najčešće se klinički Spitzov nevus pojavljuje kao solitarna okrugla do ovalna, kupolasta papula, dijametra do 1 cm. Njegova površina je glatka, verukozna, nekad čak i papilomatozna. Iako je inicijalno opisan kao nepigmentna lezija (119), podaci iz literature pokazuju da su Spitzovi nevusi braon do crno prebojeni u 71.3-92.7% histopatološki pregledanih slučajeva (125,126). Tako velika učestalost pigmentnih varijanti u hiruškim serijama može biti rezultat boljeg kliničkog prepoznavanja, zahvaljujući dermoskopiji, i smanjenja stope ekcizija klasičnog „pink“ Spitzovog nevusa u detinstvu.

Po pravilu, nagli rast, pink ili crvenkastih lezija glave/vrata ili donjih ekstremiteta predstavlja kliničku prezentaciju klasičnog Spitzovog nevusa kod dece. Braoncrna papula na trupu ili donjim ekstremitetima je česta klinička slika pigmentnog Spitzovog nevusa kod mladih osoba (127, 128). Prelazni klinički oblici su takođe mogući. Velike (veće od 1 cm) nodularne i/ili ulcerisane lezije moraju se posmatrati kao sumljive čak i u detinstvu (124).

Retki kongenitalni slučajevi su takođe objavljeni (129,130). Halo fenomen je takođe opisan (131). Multipli Spitz nevusi mogu biti prisutni u grupisanom (132,133) ili diseminovanom obrascu (134). Agminirani Spitzovi nevusi se, takođe, mogu javiti na terenu makulozne hiperpigmentacije (134) ili unutar pegavog lentiginoznog nevusa.

Spitzovi nevusi imaju nisku stopu rekurencije, čak i nakon nekompletne ekcizije (135). Međutim, pojava satelita (135) i gigantskih nodularnih formi (136) su objavljeni nakon hiruške intervencije. Takva neobična pojava može biti u skladu sa niskim malignim potencijalom nekih od ovih lezija.

Neki melanomi histopatološki liče Spitzovim nevusima u različitoj meri (137). Kada su takve sličnosti sa arhitektonskog i citološkog gledišta upadljive termin „spitzoidni

melanom“ je opravdan (138). Morfološki spektar melanoma sa „spitzoidnim“ karakteristikama verovatno postoji, gde na jednom kraju spektra su lezije sa jasnim atipičnim histopatološkim karakteristikama, tj. lezije koje su već identifikovane kao melanomi histopatološkim pregledom, a na drugom kraju spektra, mogu se naći slučajevi gde se može dijagnostikovati melanom samo retrospektivno, tj. posle razvoja metastaza (138,139). Oni se mogu smatrati neoplazmama sa „blagim“ histopatološkim karakteristikama i metastatskim potencijalom ograničenim na regionalne limfne noduse (138,140). Odsustvo dalje diseminacije izvan regionalnih limfnih nodusa nameće pitanje o pravoj malignoj prirodi limfnodusnih inplantanata iz spitzoidnih neoplazmi (141). Trenutno, međutim, nema ubedljivih naučnih dokaza koji bi omogućili objašnjenje dogme o metastazama kao nedvosmislenog znaka maligniteta (142).

Trenutne molekularne genetske studije o spitzoidnim neoplazmama pokazale su HRAS mutacije detektovane u 11.8% Spitzovih nevusa (143). B-RAF i N-RAS mutacije koje se često nalaze kod melanoma kože (144), odsutne su kod Spitzovog nevusa (144,145) i verovatno se nalaze kod manjeg broja spitzoidnih melanoma (145). Ovi podaci sugerišu da spitzoidne neoplazme verovatno imaju drugačiji put tumorogeneze u odnosu na konvencionalne oblike nevusa i melanoma.

## II.5 HISTOLOŠKE KARAKTERISTIKE MELANOCITNIH NEVUSA

### II.5.1 Histopatološke karakteristike običnih melanocitnih nevusa

Odlika običnih nevusa je ujednačenost citoloških karakteristika lezije i njena simetričnost. To su generalno simetrične i cirkumskriptne lezije, sačinjene od melanocita grupisanih u gnezda. Junkcionalne nevuse karakteriše intraepidermalna proliferacija melanocita grupisanih u gnezda duž dermno-epidermalne granice, odsustvo padžetoidnog širenja i citološke atipije. Složene nevuse karakteriše prisustvo gnezda melanocita unutar epidermisa i dermisa, akantoza, kao i retka pseudoepiteliomatозна hiperplazija. Dermalne nevuse odlikuje prisustvo gnezda melanocita unutar superfcijalnog dermisa i formacija gnezda obično se gubi sa dubinom. Melanocitna gnezda i individualni melanociti smanjuju se u veličini silazeći u dermis, jedra postaju manja i pigmentacija se smanjuje.

Nevus sa balonskim ćelijama (balloon cell nevus) predstavlja histološku varijantu običnog nevusa. Nevusne ćelije su uglavnom velike sa obilnom penastom citoplazmom i malim jedrima. Karakterišu se odsustvom mitozna i ćelijske atipije.

***Rekurentni nevusi*** (perzistentni nevusi, pseudomelanom) se histopatološki karakterišu proliferacijom melanocita iznad ožiljka. Intraepidermalni melanociti su raspoređeni uglavnom kao solitarne jedinice poređane u svim slojevima epidermisa, tako simulirajući melanom. Međutim, atipičan rast melanocita je strogo ograničen na prostor iznad ožiljnog tkiva.

Melanociti rekurentnog melanoma pružaju se izvan lateralnih margina ožiljka. Za konačnu dijagnozu neophodan je ponovni pregled primarne lezije. Zbog toga poseban problem predstavljaju melanocitni tumori koji se javljaju posle laserskog uklanjanja ili drugih vrsta hiruškog tretmana bez histopatološke verifikacije. Dijagnostički problem takođe mogu predstavljati takozvani *hipermelanotični nevusi*, kod kojih postoji znatna eliminacija melanina preko epidermisa i rožnatog sloja, takozvana pigmentna parakeratoza, imitirajući tako melanom. Melanociti su raspoređeni uglavnom na dermo-epidermalnoj granici sa odsustvom mitozu i ćelijske atipije. Zbog prominentne pigmentacije sagledavanje citomorfoloških karakteristika je često maskirano. Opisano je nekoliko slučajeva melanoma koji su histopatološki simulirali sliku hipermelanotičnog nevusa. Za definitivno postavljenje dijagnoze neophodna je precizna kliničko-dermoskopsko-patohistološka korelacija.

Hronično suncem oštećena koža predstavlja problem u dijagnostici melanocitinih tumora. U takvoj koži melanociti na dermo-epidermalnoj granici imaju uvećana jedra sa atipičnim morfološkim karakteristikama, izazivajući moguću dijagnostičku grešku (6). Međutim, melanociti u hronično suncem oštećenoj koži, nalaze se samo na dermo-epidermalnoj granici, na jednakom rastojanju jedan od drugog, nepokazujući prominentne dendritične nastavke, nikada ne formiraju gnezda i relativno su monomorfni, tako da svi melanociti imaju slične morfološke karakteristike. S druge strane, svaka junkcionalna ili složena melanocitna lezija koja se razvija na jako suncem oštećenoj koži mora se smatrati mogućim melanomom (146). Melanom *in situ* na koži hronično oštećene suncem karakteriše se blago povećanim brojem melanocita raspoređenih kao solitarne jedinice na dermo-epidermalnoj granici i samo fokalno iznad nje. Nukleusi su povećani, ali takvi su i nukleusi "normalnih" melanocita kod hronično suncem oštećene kože. Dijagnoza može biti ekstremno teška, naročito kada je dostupna samo mala panč biopsija.

Benigni melanocitini nevusi nakon kratke UV radijacije, takođe, mogu pokazati intraepidermalne karakteristike simulirajući melanom *in situ* (solitarni melanociti smešteni ne samo na dermo-epidermalnoj granici već i u gornjim slojevima epiderma) (6). Međutim, intraepidermalni melanociti ne pokazuju atipične karakteristike i dermalna komponenta ne otkriva ni jedan aspekt maligniteta. Arhitektonske karakteristike se vraćaju u normalu kroz nekoliko nedelja nakon UV iradijacije.

## II.5.2 Histopatološke karakteristike displastičnog nevusa

Displastični nevus histopatološki karakteriše se:

- proliferacijom melanocita u vidu lentiginoznog obrasca ili grupisanjem u gnezda sa atipičnim melanocitima po obodu (ekstenzija junksionalne komponente lateralno od dermalne melanocitne komponente nevusa, ukoliko je dermalna komponenta prisutna)
- poremećajem arhitekture (nasumična distribucija gnezda)
- stapanjem epidermalnih prečki
- slučajnom citološkom atipijom (povećanje jedara, citoplazme, pleomorfizam, nukleusna hiperhromazija i povremeni prominentni nucleoli). Normiranje citološke atipije vrši se poređenjem melanocitnih nukleusa sa nukleusima keratinocita srednjeg spinoznog sloja. O blagoj atipiji govorimo kada su nukleusi melanocita približno iste veličine sa nukleusima ovih keratinocita; o umerenoj ukoliko su oni 1 do 2x veći i značajnoj atipiji ukoliko su oni  $\geq 2$  puta.
- mitoze su veoma retke ili odsutne
- odsustvo padžetoidnog širenja
- "prašnjava" citoplazmatska pigmentacija je često evidentna
- dermalna komponenta može pokazati superficijalnu citološku atipiju, ali sazreva sa dubinom i bez mitotske aktivnosti
- povećana vaskularizacija
- fibroza papilarnog dermisa, lamelarna ili koncentrična eozinofilija
- hronični inflamatorni ćelijski infiltrat
- pigmentna inkontinencija

Velika dilema histopatološke dijagnoze koja uzrokuje kontroverzna razmišljanja je nedostatak jasnih morfoloških parametara za razlikovanje displastičnog nevusa od melanoma, na jednoj strani, i od običnog nevusa, na drugoj strani. U slučajevima kada dijagnozu nije moguće postaviti sa sigurnošću, termini SAMPUS (superficial atypical melanocytic proliferation of uncertain significance) i MELTUMP (melanocytic tumor of uncertain malignant potential) mogu se koristiti.

Atipični melanocitni nevusi sa degenerativnim promenama ("ancient" melanocitni nevusi) opisani su kao benigni histopatološki simulatori melanoma (6, 147). Oni se karakterišu prisustvom dilatiranih, ponekad tromboziranih krvnih sudova, hijalinizovanim kolagenom, fibrozom i sklerozom, atipičnim melanocitama kao i mitozom. Kriterijumi koji favorizuju benignost kod "ancient" nevusa su odsustvo promena u epidermisu karakterističnih za melanoma in situ i prisustvo melanocita običnih melanocitnih nevusa ispod atipičnih melanocita. Usled prisustva različitih populacija melanocita, ovi nevusi pokazuju preklapajuće histopatološke karakteristike sa kombinovanim melanocitnim nevusima.

### **II.5.3 Histopatološke karakteristike kongenitalnih melanocitnih nevusa**

Kongenitalni melanocitni nevusi najčešće su intradermalnog a ređe složenog tipa. Epidermalna komponenta može obuhvatati melanocite sa lentiginoznim obrascem i melanocite u gnezdima. Melanociti pokazuju epiteloidnu ili "small cell" citomorfologiju. Dermalne mitoze nekade su evidentne, uglavnom u superficijalnoj komponenti. Dermalni melanociti tipično se pružaju duboko unutar retikularnog dermisa i septi subkutanog tkiva unutar „indian-file” rastućeg obrasca i karakteristično su raspoređeni oko krvnih sudova. Mogu invaginirati u dlačne folikule i adneksalne strukture

Nevusi koji nisu uočeni na rođenju mogu takođe pokazivati slične histološke karakteristike (nevusi sa kongenitalnim karakteristikama).

Kongenitalni nevus može pokazivati kombinovane karakteristike najčešće sa običnim plavim nevusom, ili manje često, sa Spitzovim nevusom.

Proliferativni nodusi, koji se mogu pogrešno dijagnostikovati kao melanom, nisu česta karakteristika. Prisutni su kao jasno ograničeni, ili češće, difuzni infiltrati atipičnih nevusnih



ćelija sa prominentnim nukleolusima i retkim mitotskim karakteristikama. Diferencijacija između benignih nevusa (proliferacija nodusa u melanocitnim nevusima) i pojave melanoma unutar postojećeg melanocitnog nevusa (takozvani dermalni melanom) je jedan od najvećih i uznemiravajućih problema u patologiji melanocitinih tumora (6).

Nevusi kod neonatusa često pokazuju upadljivu citološku atipiju i junkcionalnih i dermalnih komponenti. Mitoze uključujući i one dermalne nisu retkost. Padžetoidno širenje je ponekad prominentno. Kliničko-dermoskopsko-patološka korelacija je neophodna da bi se izbegla pogrešna dijagnoza melanoma.

Melanom koji se razvija u kongenitalnom nevusu najčešće se razvija unutar dubljeg dela dermalne komponente i pokazuje citomorfologiju melanoma koja se viđa kod odraslih.

Postoji direktna korelacija između veličine nevusa i dubine nevusne infiltracije. Srednji i veliki KMN često dosežu bar do subkutanog masnog tkiva, dok se kod malih KMN može više uočiti superficijalno zahvatanje retikularnog dermisa (147). Takođe, dermis je difuzno zahvaćen kod velikih KMN, dok kod malih KMN ima tendenciju ka nejednakoj nevusnoj ćelijskoj infiltraciji (6). Nevusne ćelije u dermisu pokazuju maturacioni fenomen (superficijalne ćelije imaju veću tendenciju da formiraju gnezda, dok su dublje ćelije pojedinačno rasute).

## II.5.4 Histopatološke karakteristike plavog nevusa

Histopatološki obrazac običnog plavog nevusa definiše se kao dendritično-sklerotičan (147). Karakteriše se prisustvom elongiranih, fino razgranatih, jako pigmentovanih dendritičnih melanocita koji se smenjuju sa po nekim melanofagom među zgusnutim snopovima kolagena u srednjem i gornjem dermisu. Debeli "grenz" zona obično odvaja leziju od nepromenjenog epidermisa. Ne retko, neki prostori inače tipičnog plavog nevusa sačinjeni su od ovalnih, debelih melanocita skoro lišenih svakog pigmenta. Kada je gubitak pigmenta značajan a zahvata manje od 95% lezije, koristi se termin "hipomelanotični" plavi nevus. Slučajevi gde gubitak pigmenta zahvata najmanje 95% lezije, može biti označen kao "amelanotičan" (86). Manji broj plavih nevusa pokazuje izvestan stepen fibroze poznatih pod imenom "sklerozirajući" plavi nevus (86). Uočeno je da postoji prelazni tip između hipomelanotičnog i sklerozirajućeg plavog nevusa. Ove lezije se mogu grupisati u "hipohromatske" plave nevuse. U retkim slučajevima, plavi nevusi su lokalizovani superficijalno i neki dendritični melanociti su aranžirani u pojedinačne jedinice unutar epidermisa. Ovi slučajevi su nazvani kao "složeni plavi nevusi" (86) ili "plavi nevus superficijalnog tip sa prominentnim intraepidermalnim dendritičnim melanocitima" ili jednostavno "Kamino nevusi" (147).

### *Celularni plavi nevus*

Histologiju celularnog plavog nevusa karakteriše:

- Dumbell ćelijski obrazac
- gnezda sačinjena od uniformnih epiteloidnih ili vretenastih ćelija sa blede obojenom ili eozinofilnom citoplazmom
- svetle ćelije su često prisutne i mogu da obrazuju velike agregate, fascikuluse ili alveolarne formacije
- multinuklearne gigantske ćelije često se uočavaju
- mitoze su retke ili odsutne

- vezivna komponenta je udružena sa pigmentnim bipolarnim/dendritičnim nevusnim ćelijama i sa obično izraženim melanofagama
- hijalinizacija i "cyst" formacije ponekad su prisutni
- perineuralna infiltracija je retko prisutna (bez biološkog značaja)
- retke amelanotične varijante mogu se uočiti

### **II.5.5 Histopatološke karakteristike agminiranog nevusa**

Histološka slika agminiranog nevusa zavisi od same vrste nevusa. Regularno oblikovane pigmentne i nepigmentne nevusne ćelije mogu se videti na dermo-epidermalnoj granici ili u dermisu.

### **II.5.6 Histopatološke karakteristike kombinovanog nevusa**

Kombinovani nevusi se karakterišu ili kombinacijom histopatoloških karakteristika dva različita benigna melanocitna nevusa ili prisustvom više od jedne populacije melanocita u jednoj leziji (106). Najčešći scenario je asocijacija običnog melanocitnog nevusa i plavog nevusa, bilo da je običan ili celularni. Manje učestala je asocijacija plavog nevusa sa Spitzovim nevusom ili Spitzovog nevus sa Clarkovim nevusom. U osnovi histopatološka otkrića kombinovanog nevusa odražavaju morfološke karakteristike njihovih komponenti (148-150). Histopatološki, postoji nekoliko tipova kombinovanog nevusa, koji se karakterišu kombinacijom bilo koje morfološke ekspresije kongenitalnog i/ili stečenog nevusa. Tipičnu varijantu predstavljaju epiteloidne i vretenaste ćelije Spitzovog nevusa zajedno sa displastičnim nevusom. Drugu varijantu predstavljaju mali melanociti pomešani sa velikim balon ćelijama, simulirajući balon ćelijski melanom ("balloon cell melanom"). Kombinovani nevusi se mogu razlikovati od melanoma po odsustvu karakteristika za melanom in situ u intraepidermalnom delu neoplazme, maturaciji melanocita sa progresivnim

silaskom u dermis i odsustvu nuklearne atipije (izuzimajući ćelije Spitzovog nevusa). Kombinovani nevusi pokazuju preklapajuće karakteristike sa mnogim drugim varijantama benignih nevusa. Posebna varijanta kombinovanog nevusa je predstavljena kao "deep penetrating nevus" (149). Ovaj melanocitni nevus može histopatološki simulirati melanom zbog guste nodularne proliferacije melanocita koji se šire u subkutano masno tkivo i pokazuju neke atipične karakteristike i retke mitoze. Međutim, neoplazma je oštro ograničena, glomazna i sa nedostatkom intraepidermalnih karakteristika melanoma in situ.

"Deep penetrating nevi" mogu se karakterisati pleksiformnim obrascem sa populacijom melanocita različitih morfoloških karakteristika. Teškoće u korektnoj interpretaciji ovih lezija su dobro ilustrovane deskripcijom deep penetrating nevus-like melanocitnih tumora sa metastazama (147).

### **II.5.7 Histopatološke karakteristike halo nevusa (Sutton nevus)**

Halo nevusi histopatološki se definišu prisustvom gustog, limfocitnog infiltrata među dermalnim nevusnim ćelijama i gubitkom pigmenta na dermo-epidermalnoj granici na periferiji nevusa (98). Kod nekih nevusa može se videti limfocitni tip infiltrata a da pri tome klinički ne pokazuju očigledan depigmentovani halo (150). Mitoze su obično prisutne, iako se ponekad mogu uočiti apoptotične ćelije. Unutar infiltrata mogu se videti makrofagi i neki od njih su prepuni melanina.

Histopatološki halo nevusi mogu uzrokovati dijagnostičke poteškoće. Prisustvo gustog infiltrata inflamatornih ćelija u melanocitnim lezijama, može se pomešati sa imunskim odgovorom kod melanoma ("halo nevus" varijanta takozvanog minimalno odstupajućeg melanoma) (98). Inflamatorne ćelije mogu nekada potpuno maskirati gnezda melanocita i atipične karakteristike jedra mogu se uočiti u pojedinačnim ćelijama. Karakteristike koje favorizuju benignost su simetrična distribucija limfocita kroz čitav tumor

(nasuprot, kod melanoma postoji tendencija ka fokalnoj agregaciji reaktivnih limfocita) i benigni aspekt melanocita sa gnezdima smeštenim uglavnom na dermo-epiremalnoj granici koji preovladavaju u odnosu na solitarne melanocite. Kada potpuno regredira halo nevus se teško može razlikovati od kompletno regredirajućeg melanoma.

Imunohistohemisko bojenje S-100, HMB45 ili Melan-A, može biti korisno za identifikaciju rezidualnih nevusnih ćelija kada gusti limfocitni infiltrat maskira preostale melanocite. Imunohistohemija pokazuje pozitivnost limfocitnih ćelija na CD1a, CD68, CD3 i CD8 (147).

## **II.5.8 Histopatološke karakteristike Spitzovog nevusa**

Od kada ih je originalno opisala Sophie Spitz (83), spitzoidni melanocitni tumori (melanocitne proliferacije koje se karakterišu predominacijom velikih vretenastih i/ili epiteloidnih melanocita) bili su jedan od najčešće diskutovanih problema u dermatopatologiji (125). Klasični Spitzovi nevusi su simetrični (vertikalno i horizontalno), jasno ograničeni, sačinjeni od superficijalnih proliferacija velikih vretenastih i/ili epiteloidnih melanocita, sa centralno prominentnim nukleusima, sa nekoliko razbacanih melanocita iznad dermo-epidermalne granice (obično ograničenih na centar lezije) i prisustvom „Kamino tela“ (eozinofilne citoplazmatske ekstracelularne globule u junkcionalnom regionu). Epidermis je obično hiperplastičan sa hipergranulozom i hiperkeratozom. Melanocitni nevus sa predominacijom pigmentnih vretenastih ćelija nazvan je „pigmentni vretenasti ćeliski nevus“ ili „pigmented spindle cells nevus“ ili „Reed nevus“ (125).

Atipični melanocitni tumori sa spitzoidnom morfologijom (151) mogu se videti kod dece ili adolescenata. Uglavnom su dermalni i asimetrični, nedostaje im prominentno padžetoidno širenje u epidermisu i pojedini slučajevi udruženi su sa prisustvom depozita melanocita u parenhimu regionalnih limfnih nodusa. Terminologija ovih lezija je stvar rasprave. Različiti termini su korišćeni kao: atipični spitzoidni tumori, maligni Spitzoidni

nevusi, Spitzovi nevusi sa limfno nodoznim metastazama i Spitzovi tumori sa neizvesnim malignim potencijalom. Za razliku od klasičnih Spitzovih nevusa koji se karakterišu simetričnom, kupolastom arhitekturom, prominentnom junkcionalnom i superficijalnom dermalnom komponentom, atipični Spitzoidni tumori se karakterišu samo fokalnim zahvatanjem epidermisa, konfluentnim gnezdima i pločom melanocita u dermisu. Depoziti melanocita u limfnim nodusima, u nekim slučajevima, uočeni su pomoću sentinel biopsije limfo nodusa (147). Predloženo je da mogu predstavljati varijantu melanoma niskog stepena maligniteta sa boljom prognozom od konvencionalnog melanoma slične debljine (152).

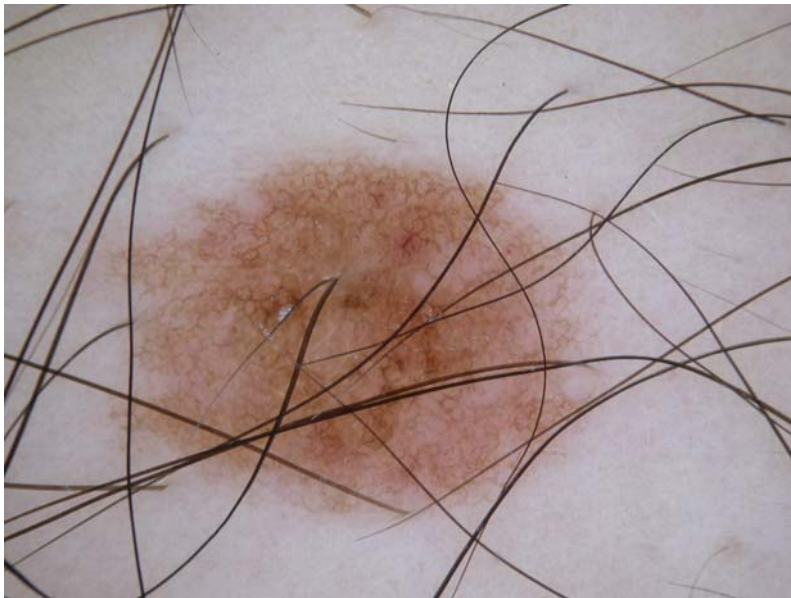## **II.6 DERMOSKOPIJA**

Uvođenje dermoskopije u kliničku praksu dermatologije otkrilo je novu i fascinantnu morfološku dimenziju pigmentnih lezija. Dermoskopija je neinvazivna dijagnostička tehnika koja omogućava vizuelizaciju boja i struktura u epidermu, dermoepidermalnom spoju i papilarnom dermu. Analiza ovih dodatnih kriterijuma, koji nisu vidljivi golim okom, značajno je poboljšala dijagnozu melanocitnih, nemelanocitnih, benignih i malignih kožnih lezija (153). Prisustvo boja i strukturnog reda, simetrije obrasca i homogenosti su važne komponente za razlikovanje benignih od malignih lezija.

## II.6.1 Dermoskopski obrasci

### Mrežasti obrazac (Reticular pattern)

Ovaj tip karakteriše se više ili manje prominentom, regularnom pigmentnom mrežom sa tankim linijama (slika 17). Retikularni obrazac ili mrežasti obrazac je najčešća opšta karakteristika melanocitnih lezija. Predstavlja dermoskopsku karakteristiku benignih stečenih melanocitnih nevusa, a ponekad i tankih ("flat") melanoma (154). Pigmentnu mrežu, međutim, gotovo uvek nalazimo u lentigo simplex, prekursorskoj leziji stečenih melanocitnih nevusa, kao i u solarnom lentigo, prekursorskoj leziji seboroične keratoze. Štaviše, delikatnu pigmentnu mrežu često vidamo i kod dermatofibroma.

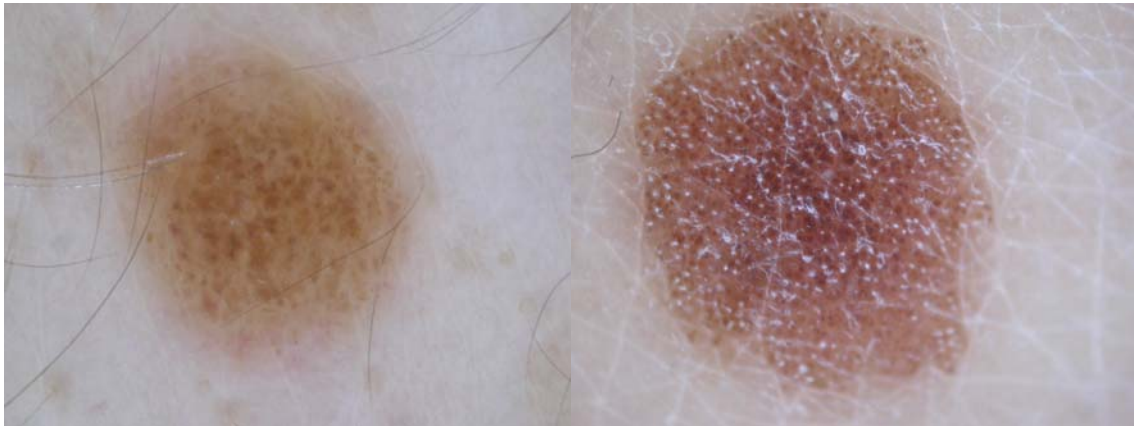

Slika 17. Dermoskopska slika mrežastog strukturnog obrasca



### Globularni obrazac (Globular pattern)

Globularnim obrascem nazivamo prisustvo brojnih okruglih do ovalnih struktura različitog prečnika i u različitim nijansama smeđe i sivocrne boje, jednako distribuirane kroz leziju (slika 18). Ovaj obrazac se obično viđa u kongenitalnom nevasu superficijalnog tipa (153).

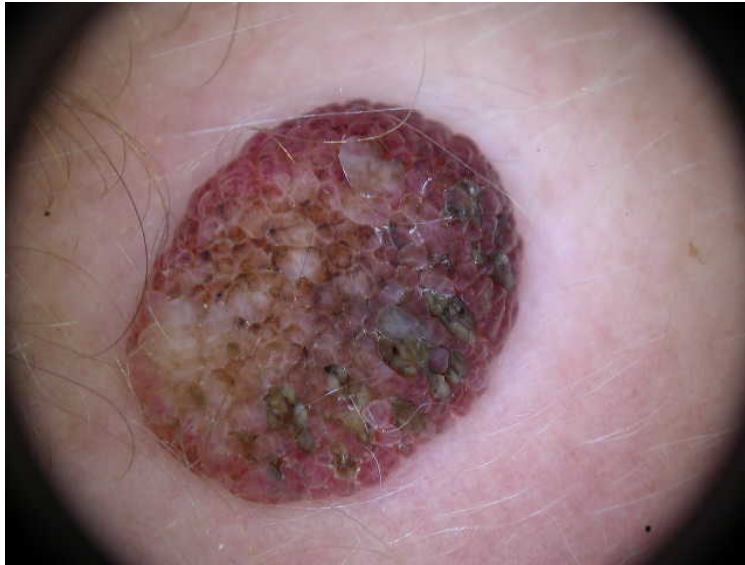


Slika 18. Dermoskopski prikaz globularnog obrasca

### Kaldrmasti obrazac (Cobblestone pattern)

Kaldrmasti obrazac je veoma sličan globularnom. Čine ga gusto zbijene, krupnije i donekle ugaone globule koje podsećaju na kamen kaldrme (slike 19).

Nalazimo ga kod papilomatoznih dermalnih nevusa (Unnini nevusi), kod kongenitalnih nevusa i ponekad u dermalnom delu složenih Clarkovih nevusa. U retkim slučajevima, ovaj obrazac viđamo i kod seboroičnih keratoza (154).

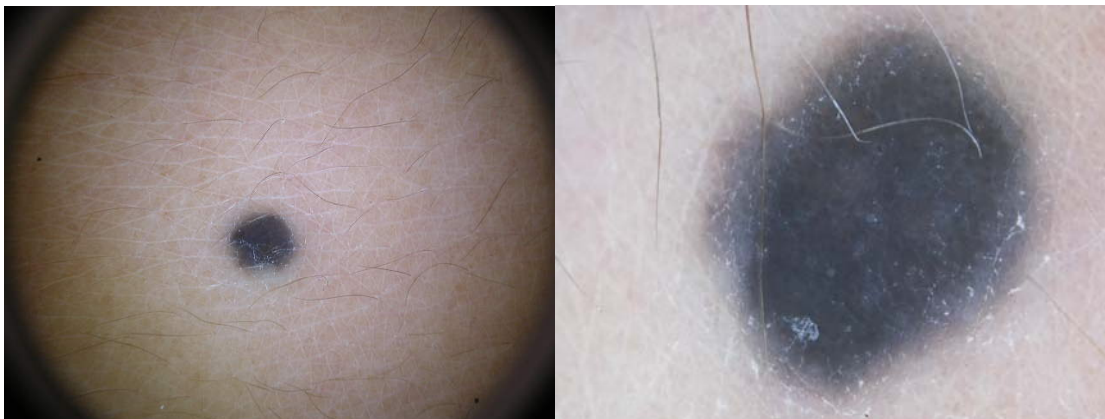

Slika 19. Dermoskopska slika kaldrmastog obrasca

#### Homogeni obrazac (Homogeneous pattern)

Homogeni obrazac se javlja kao difuzna pigmentacija braon, sivoplave, sivocrne ili crvenkastocrne boje. Nema pigmentnu mrežu niti neku drugu karakterističnu dermoskopsku strukturu (153).

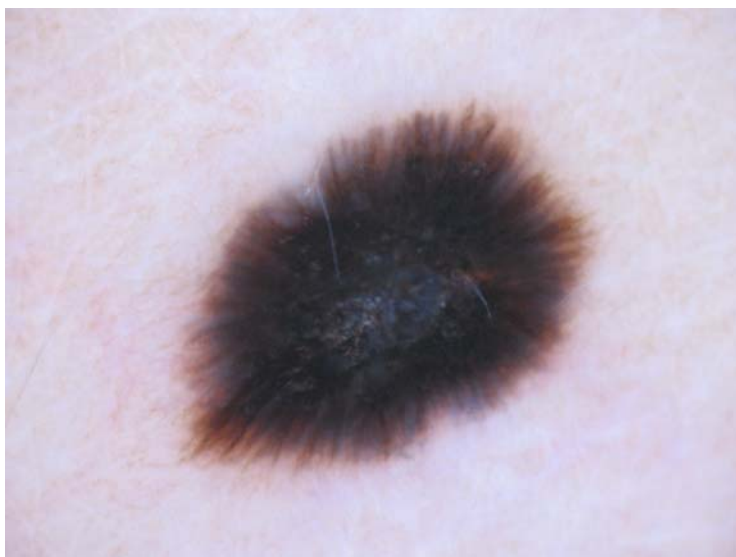Homogeni obrazac, posebno kada je pretežno plavičaste boje, predstavlja morfološku karakteristiku plavog nevusa (slika 20). Međutim, on se može naći i kod Clarkovih nevusa, dermalnih nevusa, nodularnog ili metastatskog melanoma, tromboziranih hemangioma, subungvalnih hematoma i subkornelanog krvarenja. Pored toga, ponekad se ovaj obrazac uočava i kod pigmentnih bazocelularnih karcinoma i tetovaža (154).



Slika 20. Dermoskopska slika homogenog obrasca kod plavog nevusa

#### Zvezdasti obrazac (Starburst pattern)

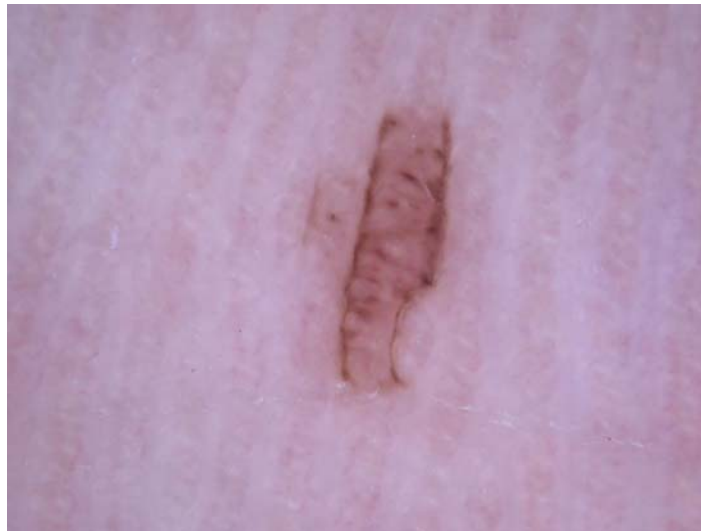Zvezdasti obrazac se karakteriše prisustvom pigmentnih traka radijalno raspoređenih na periferiji lezije (153) (slika 21). Ovaj obrazac se obično viđa u Reedovom nevusu ili Spitzovom nevusu. Ponekad u melanomu nalazimo morfološke karakteristike slične zvezdastom obrascu, što predstavlja zamku u dermoskopiji (lažno negativani slučajevi).



Slika 21. Dermoskopski prikaz zvezdastog obrasca kod Spitz nevusa

### Paralelni obrazac (Parallel pattern)

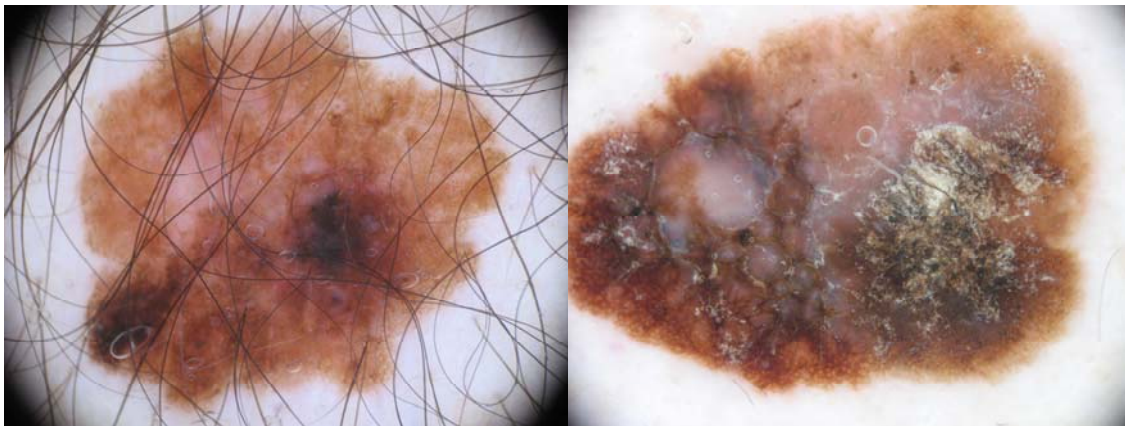
Paralelni obrazac se nalazi isključivo u melanocitnim lezijama dlanova i tabana zbog posebnih anatomskih struktura ovih lokalizacija (slika 22). Pigmentacija može da prati žlebove (sulcuse) i grebene (kriste) neobrasle kože. Obrazac paralelnih grebena je veoma sugestivan za akralni melanom (154).



Slika 22. Dermoskopska slika paralelnog obrasca nevusa na tabanu

### Složeni (multikomponentni) obrazac (Multicomponent pattern)

Kombinacija tri ili više različitih dermoskopskih struktura u datoj leziji (mreža, tačkice i globule, kao i područja difuzne hiperpigmentacije ili hipopigmentacije) naziva se složenim ili multikomponentnim obrascem (slika 23)(155). Složeni obrazac je veoma sugestivan za melanom, ali se često nalazi i kod bazocelularnog karcinoma. Retko se nalazi kod stečenih i kongenitalnih nevusa ili u drugim nemelanocitnim lezijama, poput seboroične keratoze ili angiokeratoma.



Slika 23. Dermoskopski prikaz dva melanoma sa multikomponentnim obrascem

#### Nespecifičan obrazac (Indeterminate pattern)

U nekim slučajevima pigmentnu leziju ne možemo svrstati ni u jednu prethodno pomenutu kategoriju. Za ovakve lezije upotrebljava se naziv "nespecifični obrazac". Mada ovaj obrazac nema stvarni dijagnostički značaj, on se češće nalazi kod melanoma (154).

## **II.6.2 Dermoskopska klasifikacija stečenih melanocitnih nevusa**

Kod osoba sa multiplim nevusima, različiti dermoskopski tipovi nevusa mogu se prepoznati na osnovu količine i distribucije pigmenta. Većina osoba sa multiplim nevusima ima predominantni nevus. Argenziano i saradnici predložili su dermoskopsku klasifikaciju melanocitnih nevusa u 7 grupa, zasnovanu na jednostavnim i specifičnim karakteristikama, koje se mogu identifikovati kao različiti entiteti u ovim lezijama (tabela 1) (2).

Klasifikacioni sistem se odnosi na kliničare koji se bave ranom dijagnostikom melanoma, kao i patologe sa ciljem unapređivanja bolje komunikacije među ovim različitim specijalnostima.

Tip nevusa	Kliničke karakteristike	Dermoskopske karakteristike	Histopatološke karakteristike
1. Globularni (kongenitalni) nevus	Nevus prisutan na rođenju ili se javlja pre puberteta. Kod dece je braon, ravan ili blago eleviran, simetričan; kod odraslih postaje eleviran.	Globularni obrazac kod dece; koldrmasti ili nalik prženom jajetu obrazac kod odraslih. Prostorci hipopigmentacije ili bezstrukturna braon koloracije se mogu videti.	Kod dece: složeni melanocitni nevus sa diskretnim gnezdima. Kod odraslih: dermalni nevus, Unna tip.
2. Retikularni (stečeni) nevus	Tipično se javljaju posle puberteta; braon do crni, ravni ili blago elevirani, monomorfni nevusi obično <15 mm.	Retikularni obrazac sa ili bez prostora hipopigmentacije ili bezstrukturnom braon do crnom bojom; kada su >15 mm mogu pokazivati multifokalni obrazac i ponekad atipične karakteristike	Junkcionalna ili složena benigna melanocitna proliferacija sa više ili manje evidentnim "rete ridges"; druge displastične karakteristike (lentiginozna melanocitna hiperplazija, "nasumična" citološka atipija, fibroplazija, arhitektonska atipij) mogu se povremeno uočiti.
3. Zvezdasti (Spitz / Reed) nevus	Stečena, tamno braon do crna ili pink ravna do blago elevirana, simetrična lezija najčešće na licu, ekstremitetima ili glutealnoj regiji i kod dece i kod odraslih.	Zvezdasti obrazac koji se karakteriše multiplim pigmentnim crticama ili velikim globulama simetrično aranžiranih na periferiji lezije nalik zvezdi. Tačkasti krvni sudovi i retikularna depigmentacija mogu se videti kod nepigmentnih lezija.	Junkcionalna ili složena neoplazma sačinjena od jako pigmentovanih, visoko kohezivnih zvezdastih i/ili epiteloidnih melanocita, paralelnih i/ili perpedikularnih u odnosu na površinu kože; varijabilna epidermalna hiperplazija sa demarkacijom između keratinocita i melanocita koja se kreže od jasne do jedva uočljive
4. Plavi (homogeni) nevus	Kongenitalni ili stečeni nevus, ravan do eleviran, plavi do crni plak varijabilne veličine	Homogeni obrazac bezstrukturne plave koloracije; plava koloracija može biti delimično zamenjena belom koloracijom usled fibroze ili hipomelanoze	Dermalna zasnovana jaka pigmentna proliferacija melanocita sa dugim dendritičnim produžecima lokalizovanim među debelim kolagenim vlaknima
5. Lokalizacijom uzrokovani nevusi			
Akralni nevus	kongenitalni ili stečeni nevus; ravan do blago eleviran, braon do crna lezija lokalizovana na dlanovima / tabanima	Paralelni obrazac (paralelni – brazda, nalik rešetki ili fibrilarni)	Junkcionalna gnezda melanocita, transepidermalna eliminacija melanina i/ili sa intraepidermalnim rasutim pojedinačnim melanocitima duž superficijalnih sulkusa.
Nevusi na licu	Rani – stečeni ili kongenitalni nevus. Češće kod dece kao braon, ravne ili blago elevirane, simetrične lezije veličine <15 mm.	Ceo do retikularni obrazac; ostaci pigmentacije sa krvnim sudovima nalik zapeti kod odraslih	U ranim lezijama, junkcionalna komponenta sačinjena od ravnomerno raspoređenih gnezda sa blago elongiranim "rete ridges".

Tabela 1. Kliničke, dermoskopske i histopatološke karakteristike melanocitnih nevusa.  
Predlog novog klasifikacionog sistema melanocitnih nevusa, G. Argenziano i sar. (2)

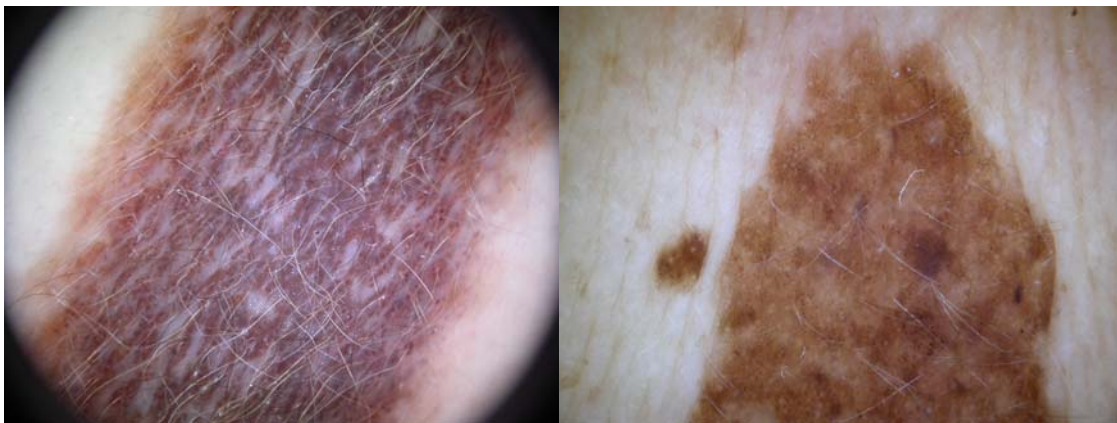Tip nevusa	Kliničke karakteristike	Dermskopske karakteristike	Histopatološke karakteristike
6. Nevusi sa posebnim karakteristikama			
Kombinovani nevus	Kongenitalni i/ili stečeni nevus koji se karakteriše sa 2 prostora različite boje i veličine	Najmanje 2 od sledećih obrazaca: retikularni, globularni, homogeni i zvezdasti	Najmanje 2 različite vrste nevusa, koji su ili jedna uz drugu ili spojeni
Halo nevus	Kongenitalni ili stečeni nevus koji razvija depigmentni prostor oko inače monomorfne braon do sive pigmentne lezije	globularni obrazac sa varijabilnom količinom plavičastih granula nalik biberu i/ili sa prostorima nalik belom ožiljku	Lihenoidni simetrični infiltrat limfocita sa nešto melanofaga ispod nevusa, sa mogućim uvećanjem jedra preživelih melanocita
Iritirani nevus	Kongenitalni ili stečeni nevus; ravna do blago elevirana, braon do crna do plavo-crvena lezija sa ili bez perifernog eritema	Retikularni, globularni ili bezstrukturni obrazac sa različitom količinom sivih i crvenih pigmentnih prostora	Neujednačen (uglavnom perivaskularni) limfocitni infiltrat unutar nevusa
Nevus sa ekcematoidnim haloom	Kongenitalni ili stečeni nevus; ravna do blago elevirana, braon do crna lezija sa perifernim ekcematoidnim promenama	Retikularni, globularni ili bezstrukturni obrazac sa različitom količinom žučkastih prostora	Ekcematoidne promene unutar nevusa
Rekurentni nevus	Kongenitalni ili stečeni nevusa sa atipičnim karakteristikama, ostagacima prethodne traume ili nekompletne ekcizije	Atipičan obrazac pigmentacije i strukture nalik ožiljku	Iregulama lentiginozna melanocitna hiperplazija sa malo epidermalnog širenja melanocita iznad prostora prsotra cikatricijalne fibroze dermisa
7. Neklasifikovane melanocitne lezije	Jedan od prethodnih nevusnih tipova koji pokazuje atipične karakteristike (melanom se ne može isključiti)	Jedan od prethodnih nevusnih tipova koji pokazuje jednu ili nekoliko atipičnih karakteristika (dijagnoza nevusa je verovatna ali melanom se ne može isključiti)	Jedan od prethodnih nevusnih tipova koji pokazuje jednu ili nekoliko atipičnih karakteristika

Tabela 1. Nastavak



### Globularni (kongenitalni) nevus

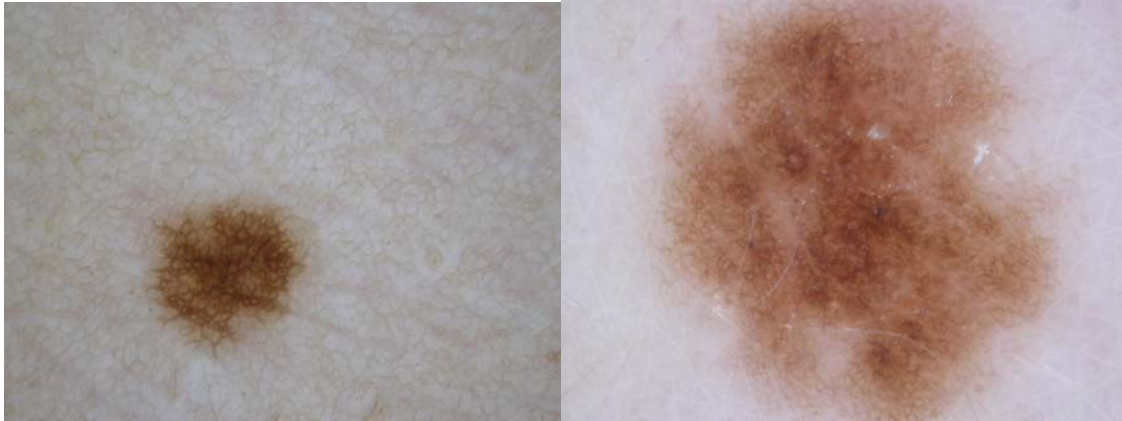
Najupečatljivija dermoskopska karakteristika globularnog nevusa je globularni obrazac, gde se braon globule vide širom lezije ali su naročito uočljive na periferiji (slika 24). Globularni nevusi mogu takođe pokazivati prostore hipopigmentacije i/ili bezstrukturnu braon pigmentaciju koja može zamračiti kompletno globule, otežavajući dijagnostiku.



Slika 24. Dermoskopski prikaz kongenitalnih nevusa

### Retikularni (stečeni) nevus

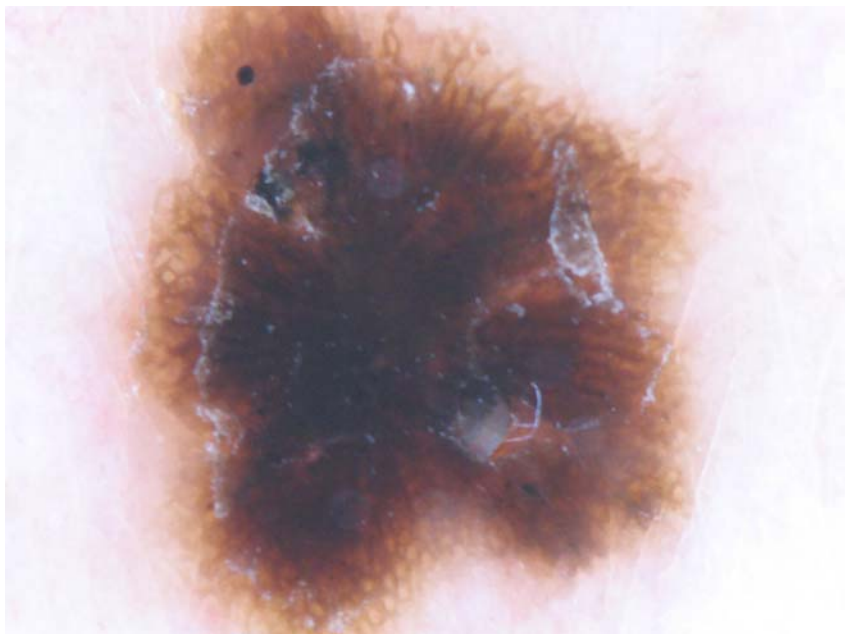
Dermoskopski se karakterišu regularnom pigmentnom mrežom sa ili bez hipopigmentovanih prostora i/ili bezstrukturnih braon do crnih koloracija (slika 25). Velike lezije tipično imaju multifokalni obrazac koji se sastoji od nejednake distribucije multiplih hipopigmentovanih i hiperpigmentovanih prostora povremeno pokazujući atipične karakteristike.



Slika 25. Dermoskopske slike običnih SMN sa retikularnom pigmentnom mrežom

#### Zvezdasti (Spitz / Reed) nevus

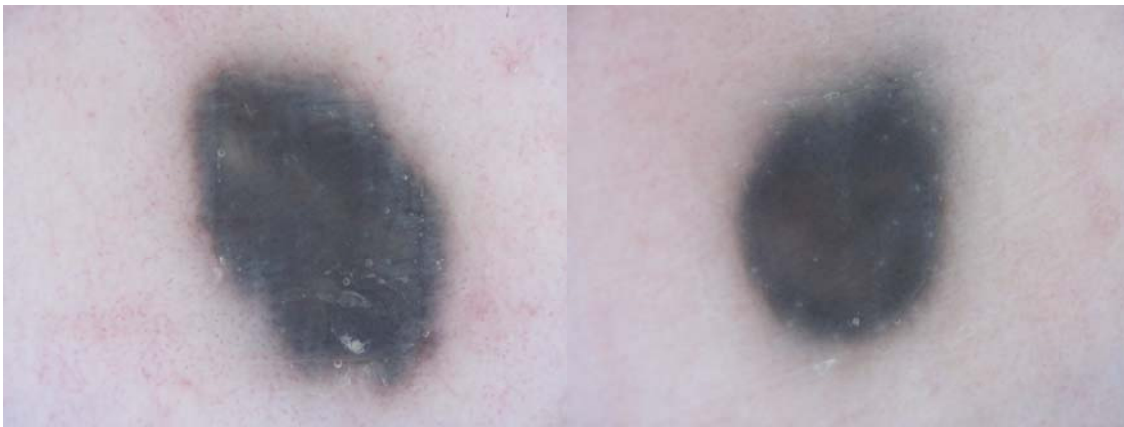Najrelevantnija i jedinstvena dermoskopska karakteristika je zvezdasti obrazac (slika 26). On se karakteriše multiplim pigmentnim crticama i velikim globulama simetrično raspoređenim na periferiji lezije što podseća na zvezdu. Tačkasti krvni sudovi i retikularna pigmentacija vidaju se kod nepigmentovanih lezija.



Slika 26. Dermoskopska slika Spitz nevusa

## Plavi (homogeni) nevus

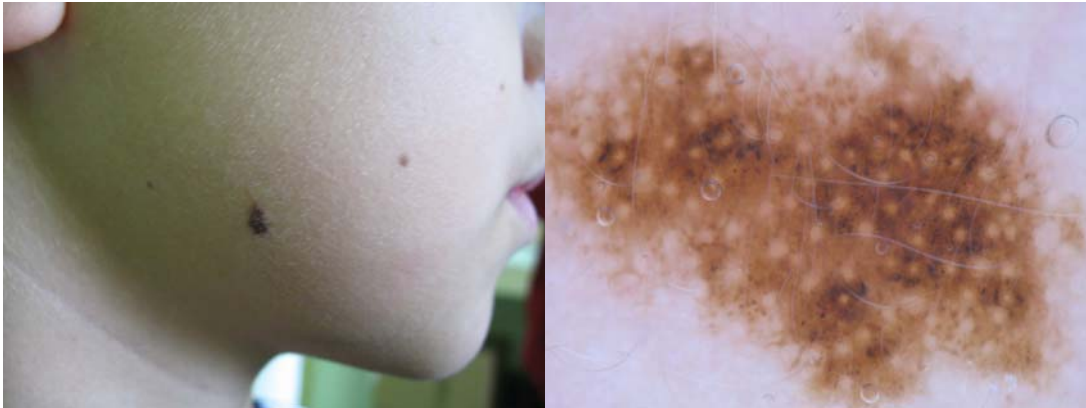Dermoskopski se karakteriše homogenim bezstrukturnim obrascem plave koloracije (slika 27). Neretko, neki prostori tipičnog plavog nevusa naseljeni su ovalnim melanocitima skoro lišenih bilo kakvog pigmenta (“hipohromatski” plavi nevus ili “hipomelanotični” ili “amelanotični”). Dermoskopski većina ovih “hipohromatskih” lezija javljaju se kao “beli” plavi nevusi. Gubitak pigmenta najčešće se uočava kod plavih nevusa lokalizovanih na ekstremitetima i verovatno je fenomen vezan za lokalizaciju, pre nego da je posledica starenja.



Slika 27. Dermoskopski prikaz dva blue nevusa homogenog bezstrukturnog obrasca

## Lokalizacijom uzrokovani nevusi

Lokalizacijom uzrokovani nevusi pokazuju jedinstvene kliničke, dermoskopske i histopatološke karakteristike koje se uslovljene specifičnom anatomskom strukturom samoga mesta (nevusi lokalizovani na licu, dlanovima, tabanima i genitalnoj regiji) (slika 28).



Slika 28. Klinička i dermoskopska slika atipičnog nevusa kod 13-godišnjeg dečaka sa dermoskopskim karakteristikama vezanim za samu anatomsku lokalizaciju promene

## Nevusi posebnih karakteristika

Ova grupa uključuje kombinovane nevuse, halo nevuse, iritirane nevuse, nevuse sa ekcematoznim haloom i rekurentne nevuse.

## Neklasifikovane melanocitne lezije

Melanocitni nevusi iz svih ovih prethodnih kategorija mogu ponekad pokazivati konfliktne dijagnostičke kriterijume sa kliničkog, dermoskopskog i/ili histopatološkog gledišta. "Grey zona" uvek postoji kada su granice između benignih i malignih lezija nejasne. Elder i Xu (156) podelili su ove melanocitne tumore sa neizvesnim biološkim ponašanjem u 2 kategorije: „superficialne atipične melanocitne proliferacije neizvesnog značaja“ i „melanocitni tumori neizvesnog maligno potencijala“.

### **II.6.3 Dermoskopske karakteristike melanocitnih nevusa**

**Običan nevus** dermoskopski pokazuje regularnu sveukupnu arhitekturu. Retikularni obrazac je najčešći, ali se globularni ili homogeni obrasci također mogu videti. Dermoskopski, junkcioni nevusi predstavljeni su svetlo braon ili tamnije braon pigmentnom mrežom. Ponekad tačke i braon globule mogu se videti u centru ili na periferiji lezije. Složeni melanocitni nevusi mogu pokazivati različite kombinacije pigmentne mreže, globula, tačaka i homogenih polja. Intradermalni melanocitni nevusi imaju globularni obrazac sa diskretnom ili odsutnom pigmentnom mrežom. Cerebriformni intradermalni nevusi imaju strukture nazvane “giri i sulci” i mogu imati različit stepen pigmentacije (najčešće svetlo braon, tamno braon ili sivoplava), a mogu biti ponekad i boje kože (153). Povremeno, male i retke ciste poput milija i strukture nalik komedonima se mogu uočiti. Dermoskopske karakteristike ovih lezija predstavljaju krvni sudovi nalik zapeti kao i folikuli dlaka.

## **Dermoskopske karakteristike kongenitalnih melanocitnih nevusa**

Četiri najčešća opšta dermoskopska obrasca viđena kod **KMN** su:

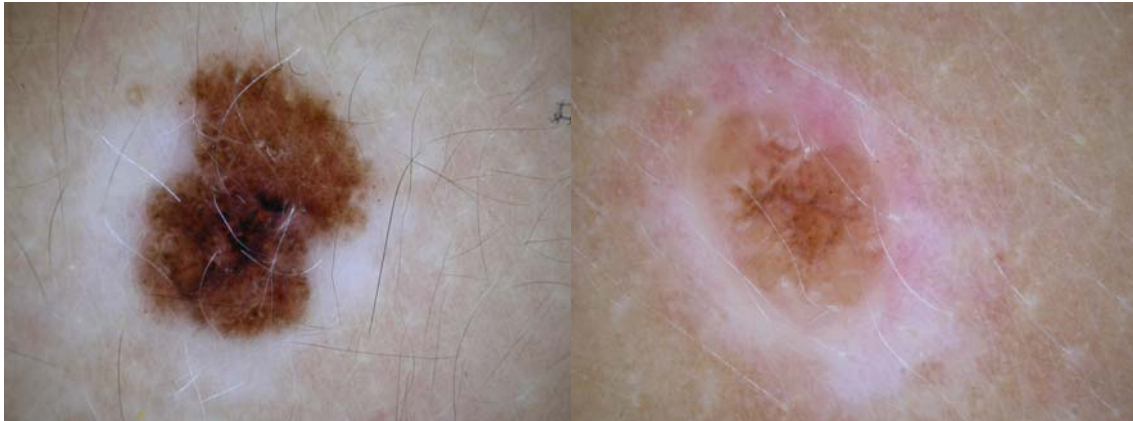
- a) retikularni, koji se može sastojati od pravilne ili nejednake mreže
- b) globularni, uglavnom sačinjen od gustih globula različite veličine. Ako su globule velike, koristi se izraz „nalik kaldrmi“
- c) retikularno-globularni, najčešće sa centralno prisutnim globulama i perifernom mrežom. Globule koje se nalaze u otvorima mreže čine takozvanu „targetoidnu mrežu sa globulama“
- d) difuzna homogena braon pigmentacija (povremeno sa ostacima mreže ili globula)

Dermoskopski kod **KMN** može se uočiti hipertrichoza, ciste nalik milijama i perifolikularna hipopigmentacija ili hiperpigmentacija.

Povremeno se može uočiti multikomponentni obrazac, koji se sastoji od tri ili više dermoskopskih struktura, obično asimetrično distribuiranih (62). Pošto su melanomi, takođe, često multikomponentni, ovaj obrazac kod **KMN** treba sa oprezom sagledati. U malim i srednjim **KMN**, melanom se obično razvija na dermo-epidermalnoj granici na nivou koji se dobro vizuelizuje dermoskopom, dok kod gigantskog **KMN** melanom nastaje preduboko u tkivu da bi se adekvano dermoskopski sagledalo.

Druga neinvazivna in-vivo procedura, konfokalna mikroskopija, pokazala se kao korisna u dijagnostici **KMN**. Međutim, ona zahteva dosta vremena i omogućava vizuelizaciju samo epiderma i papilarnog derma, tako da je njena upotreba ograničena na male i srednje **KMN**.

Dermoskopske karakteristike **halo nevusa** nisu još uvek detaljno opisane. Najčešće uočeni obrazac je homogeno-globularni, dok je retikularni obrazac redak. Braon homogena pigmentacija, braon globule i pigmentna mreža karakteristični su za benigne melanocitne nevuse, naročito ako su regularno distribuirani u leziji. Periferni halo manifestuje se beličastom koloracijom (slika 29). Dermoskopija može otkriti prisustvo drugih dermoskopskih elemenata unutar halo prostora čime se utvrđuje definitivna dijagnoza i/ili isključuje regresivni melanom (98). Dodatno, dermoskopski monitoring halo nevusa omogućava bolje praćenje involutivnog procesa tokom follow-up perioda.



Slika 29. Dermoskopska slika halo nevusa-vidljiv homogeno globularni obrazac i karakteristični beličasti halo oko primarne lezije

Dermoskopija **iritiranog nevusa** omogućava diferencijaciju hemoragije od melaninske pigmentacije. Targetoidni hemosiderinski nevusi pokazuju tipične karakteristike stečenih, složenih melanocitnih nevusa sa vaskularno-hemoragiskim promjenama prisutnim na nevusu i njegovom okruženju. Naročito se uočavaju "crne oblasti" iregularne veličine i oblika kao i krvni sudovi nalik zapeti. Targetoidni halo pokazuje bleđu, loše definisanu unutrašnju regiju okruženu homogenom crvenkastom zonom. Međutim, ne uočavaju se dermoskopske karakteristike hemangioma (157).

Kratkotrajna kao i dugotrajna UV radijacija može izazvati promene u dermoskopskim karakteristikama melanocitnih nevusa. Nakon 5-13 dana intenzivnog izlaganja suncu nevusi su pokazivali više crnih tačkica, braon globula i pigmentnih struktura (108). Stanganelli i saradnici (158) uočili su povećanje pigmentacije i povećanje prevalencije crnih tačkica na dermoskopskim slikama melanocitnih nevusa načinjenih tokom letnjih meseci. Hofmann-Wellenhof i saradnici (109) pokazali su da *UV-ozračeni nevusi* pokazuju značajniju tamniju pigmentaciju i braoncrne globule većeg broja i inteziteta dok se hipopigmentni prostori smanjuju. Pigmentna mreža postaje bleđa i manje prominentna. Ove promene se viđaju već nakon 3 dana od UV radijacije sa minimalnom eritemskom dozom (157).

Nema specifičnih dermoskopskih obrazaca ili struktura koje bi diferencirale *Miescherov nevus* od drugih intradermalnih nevusa. Najčešći dermoskopski obrazac udružen

sa Miescherovim nevusom je homogeno-globularni obrazac, sa fokalno i simetrično raspoređenim tačkicama ili globulama čineći obrazac nalim kaldrmi (157). Globule mogu imati svetlo do tamno braon a ponekad i plavu koloraciju. Ove lezije često imaju homogene bezstrukturne predele svetlobraon boje ili boje kože. Miescherov nevus može imati krve sudove nalik zapeti i milije. Pigmentna mreža, znak melanocitne lezije, generalno se ne vidi kod Miescherovog nevusa, pošto kod intradermalnih nevusa, nema junkcionalne komponente.

Dermoskopski, **rekurentni nevusi** se obično karakterišu prisustvom homogenog ili multikomponentnog obrasca sa prominentnom tamnobraon do crnom koloracijom. Atipična pigmentna mreža, iregularne crtice i crne tačkice se često viđaju kod rekurentnog nevusa.

Prema podacima Andreasa Bluma (159) rekurentni nevusi pokazali su uglavnom simetrični centrifugalni obrazac iz centra ožiljka sa različitim dermoskopskim strukturama u jednoj melanocitnoj leziji i kod svih posmatranih slučajeva rekurentnog nevusa hiperpigmentacija nije bila prisutna na periferiji. Crvenkasta područja sa krvnim sudovima mogla su se videti u/ili oko lezije.

Prema podacima istog autora u seriji melanoma in situ (12 histološki dokazanih) uočen je dermoskopski uglavnom asimetričan obrazac sa hiperpigmentacijom na periferiji (159). Takođe, nekoliko različitih dermoskopskih struktura i boja je bilo uočeno. Obrazac rasta nije bio regularan i centrifugalni i nije se mogla detektovati crvenkasta okolina i krvni sudovi. Dermoskopski obrazac rekurentnih nevusa može se porediti sa „buketićem cveća“.

Obrazac rasta melanocitne lezije veoma je bitan za procenu prirode lezije (160). U slučaju prisustva hiperpigmentacije na periferiji mora se isključiti prekursora lezija melanoma ili inicijalni melanom. Suprotno, kada pigmentacija ima centrifugalni obrazac, melanocitna lezija je benigna (161).

Kod **Spitzovog nevusa** mogu se uočiti šest glavnih dermoskopskih obrazaca: vaskularni, globularni, u vidu zvezde, retikularni, atipični i homogeni (125).

Klasični Spitzov nevus je amelanotična ili hipopigmentovana lezija sa vaskularnim obrascem sačinjenim od tačkastih krvnih sudova (125), koji su odgovorni za njegovu definitivnu pink boju. Tačkasti krvni sudovi su monomorfni, regularno distribuirani kroz čitavu leziju, često grupisani i okruženi regularnim presecajućim belim linijama, takozvanom retikularnom depigmentacijom. Diskretna pigmentacija može biti prisutna kao difuzna



braonkasta nijansa sa širokim i regularno raspoređenim sivobraon, malim do srednje velikim globulama.

U jasno pigmentovanim lezijama, globule su braon do crne, velike i regularno distribuirane na periferiji. U većini slučajeva pigmentnih Spitzovih nevusa, periferne globule se spajaju sa centralnim delom lezije. Ove regularne, pravilno raspoređene takozvane crtice su odgovorne za „zvezdastu“ pojavu. U manjem broju slučajeva, jaka pigmentacija može ličiti na crnu pigmentnu mrežu i može se ukloniti lepljivom trakom („površna crna mreža“) (162). Nekoliko karakteristika može biti istovremeno prisutno i /ili iregularno distribuirano unutar same lezije, tako dajući atipični „melanoma nalik“ obrazac.

Zvezdasti, globularni i atipični obrasci su najčešća dermoskopska otkrića u hiruškoj seriji Spitzovog nevusa (125). Međutim, većina ovih različitih dermoskopskih obrazaca odgovara različitim fazama prirodne evolucije Spitzovog nevusa. Pizzichetta i saradnici (163) ukazuju da se pigmentni Spitzov nevus može iz globularnog obrasca razviti u zvezdasti i konačno u homogeni obrazac.

Dermoskopski, **Unna nevusi** pokazuju globularni obrazac sačinjen od brojnih žutomrkih do tamnobraon, okruglih do ovalnih globula regularno distribuiranih kroz čitavu leziju ili imaju kaldrnasti obrazac sačinjen od velikih, poligonalnih struktura koje odgovaraju velikim gnezdima nevusnih ćelija. U manjem stepenu Unna nevusi pokazuju gusto zbijene egzofitične papilarne strukture, koje su obično razdvojene iregularnim, crnim otvorima nalik komedonima. Ove egzofitične papilarne strukture odgovaraju preuveličanoj papilomatoznoj površini Unna nevusa. Ponekad, dermoskopski mogu se videti ciste nalik milijama. Znak "klimanja" opisan od strane Braun-a i saradnika (153), koristan je u razlikovanju Unna nevusa od seboroične keratoze, pošto se papilomatozni dermalni nevus klima pri dermoskopskom pregledu, dok se kod seboroične keratoze to ne dešava.

Kada se javlja kao hipopigmentovan svetlobraon ili boje kože nodus, dermalni nevus pokazuje brojne krvne sudove koji nekada mogu biti polimorfni. Dermoskopski se obično na periferiji lezije uočavaju krvni sudovi „nalik zapeti“ (164), koji se smatraju tipičnim za benigne dermalne nevuse i neke složene nevuse. Ovi oblici krvnih sudova su različiti od onih koji se viđaju u seboroičnoj keratozi.

Dermoskopske karakteristike običnog **blue nevusa** smatraju se dovoljno specifičnim za postavljanje dijagnoze. Zapravo, one pokazuju homogeni obrazac sa karakterističnom

čeličnoplavom pigmentacijom u vidu difuznog bezstrukturnog ili, ređe, tačkasto-globularnog obrasca (88). Pritiskom na objektiv, koža iznad perifernog dela lezije često se prikazuje kao kružna beličasta linija. Ponekad se uočavaju i arborizujućí krvni sudovi i periferne, nalik crticama, ekstenzije.

Naime „porodicu blue nevusa“ čine lezije koje nisu uvek plave dermoskopski. Veliki, često ovoidni prostori diskoloracije, usled gubitka melanina i/ili stromalnog odgovora, karakteristični su za „white“ blue nevuse. Ove lezije predstavljaju 46.8% svih ekscidiranih blue nevusa u serijama Ferrara i saradnika (88).

Dermoskopski pregled **agminiranih** nevusa podrazumeva dermoskopsko sagledavanje svake pigmentne lezije u klasteru. Lezije su obično simetrične i uniformno pigmentovane. Ukoliko je pigment u gornjem delu dermisa mogu imati plavosivkastu koloraciju.

Dermoskopski izazov je prepoznavanje melanoma in situ ili ranog invazivnog melanoma među mnogim varijacijama **atipičnog nevusa**. Dermoskopija je esecijalna za postizanje ove diferencijacije. Hofmann-Wellenhof i saradnici (58) su podelili atipične nevuse, prema dermoskopskom obrascu, na tri tipa: retikularni, globularni i homogeni. Česte su kombinacije ovih obrazaca. Kombinacija retikularnog i globularnog tipa je najčešća.

Najčešći retikularni tip se karakteriše više ili manje prominentnom pigmentnom mrežom sa tankim linijama. Pigmentna mreža je obično distribuirana širom lezije i bleđi na periferiji.

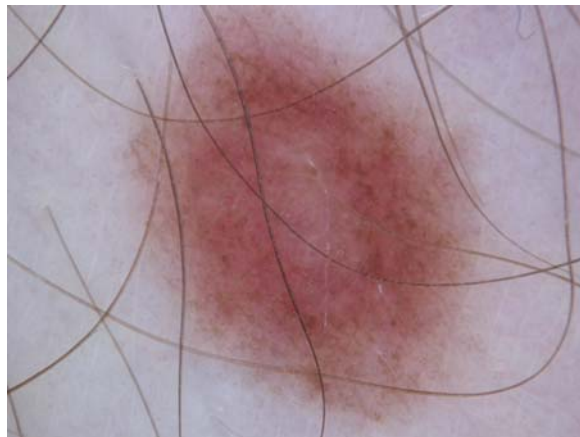Globularni tip se karakteriše tačkastim i/ili globularnim obrascem sačinjenim od brojnih tačkica/globula različite veličine i oblika (ovalne, okrugle, ili pravougaone) raspoređenih više ili manje kroz čitavu leziju. Kombinacija globularnog i retikularnog tipa je česta. Interesantna morfološka prezentacija ovog kombinovanog obrasca su anularno raspoređene tačkice/globule na periferiji, inače karakteristika retikularnog atipičnog nevusa ukazujući na rast lezije.

Homogeni obrazac je najređi tip obrasca. Karakteriše se difuznom pigmentacijom različitih nijansi braon koloracije sa izolovanim retikularnim i/ili globularnim prostorima.

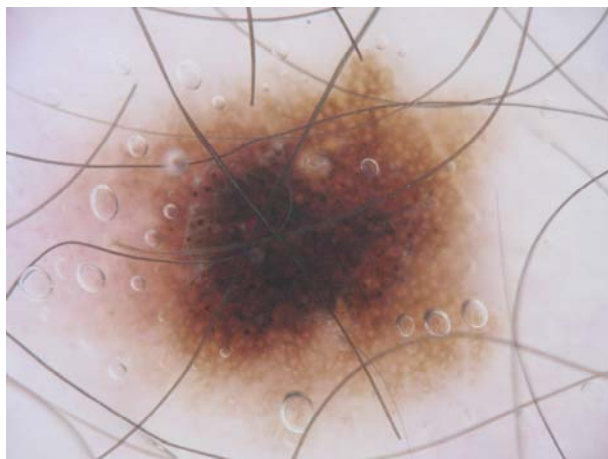
Atipičan nevus sa tri obrasca (retikularni, globularni, homogeni) zahteva posebnu pažnju pošto se ovaj multikomponentni obrazac često viđa kod ranog melanoma.

Pored opisanih strukturnih dermoskopskih tipova atipičnih nevusa, opisane su brojne dermoskopske varijante atipičnih nevusa uzrokovane varijacijama u pigmentaciji (58) :

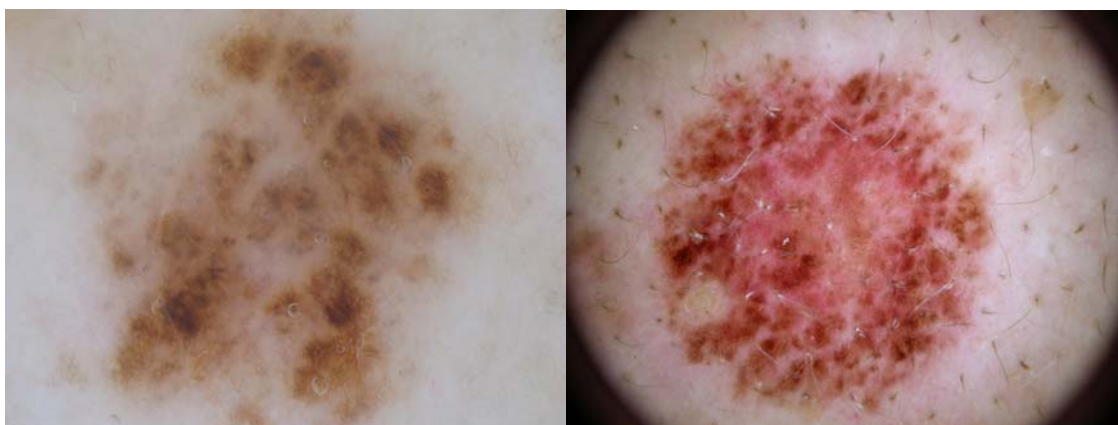
1. Atipični nevus sa centralnom hipopigmentacijom je obično varijanta retikularno-homogenog tipa sa centralnim hipopigmentovanim delom skoro bez drugih dermoskopskih karakteristika, sa anularno retikularnom periferijom. Često, manje pigmentovani centar odgovara klinički papuli „fried-egg“ tipu atipičnih nevusa (slika 30).
2. Atipični nevusi sa centralnom hiperpigmentacijom (slika 31) je nazivan hipermelanocitni nevus ili crni nevus. Predstavlja karakterističnu varijantu sačinjenu od širokog oboda linija prominentne pigmentne mreže na periferiji i centralne hiperpigmentacije, nazivanom crna lamela.
3. Atipični nevus sa multifokalnom hipo/hiperpigmentacijom (slika 32) se karakteriše multifokalnom hipo/hiperpigmentacijom koja stvara neujednačen izgled čitave lezije.
4. Atipični nevus sa ekcentričnom hiperpigmentacijom je od najvećeg značaja, pošto njegova diferencijalna dijagnoza uključuje melanom in situ ili čak rani invazivni melanom (slika 34). Ovaj tip atipičnog nevusa pokazuje hiperpigmentovani prostor ekcentrično postavljen koji doseže do ivice lezije.



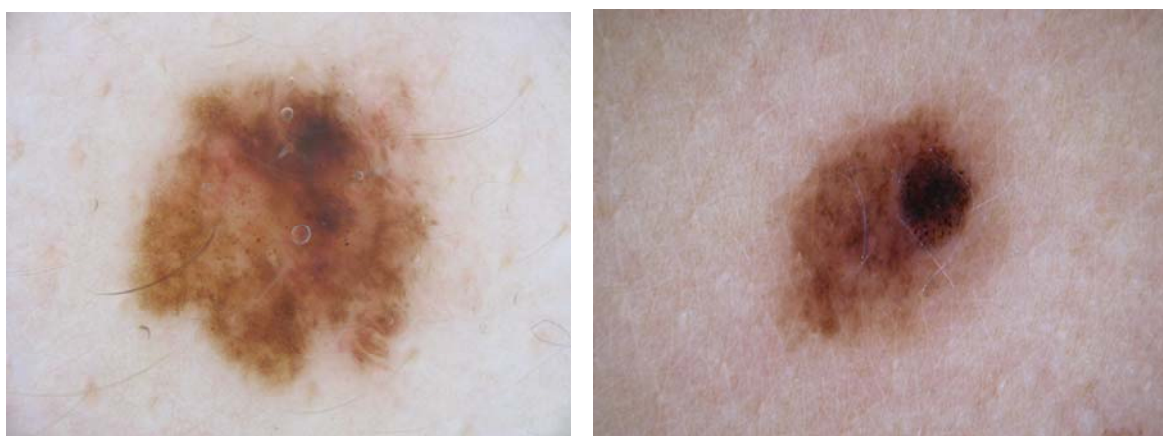Slika 30. Dermoskopska slika atipičnog nevusa sa centralnom hipopigmentacijom



Slika 31. Dermsokopska slika atipičnog nevusa sa centralnom hiperpigmentacijom



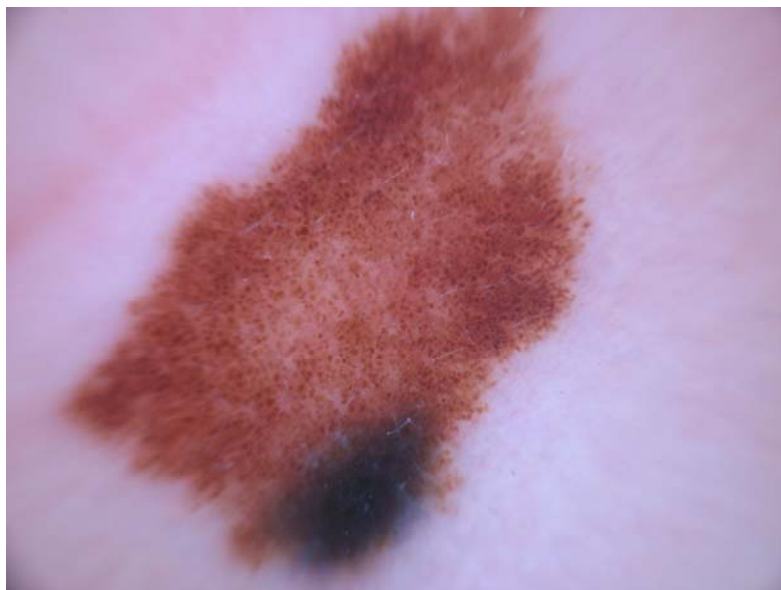Slika 32. Dermoskopski prikaz atipičnog nevus sa multifokalnom hipo/hiperpigmentacijom



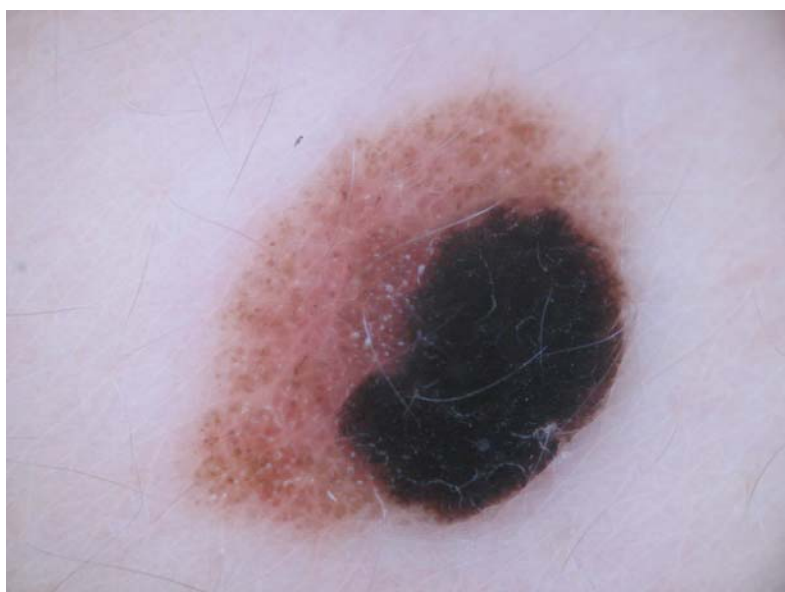Slika 34. Dermoskopske slike atipičnih nevus sa ekcentričnom hiperpigmentacijom

Pored tri glavna obrasca i karakterističnih subtipova zasnovanih na distribuciji hipopigmentnih i hiperpigmentnih prostora, povremeno se mogu uočiti kod atipičnih nevusa dodatni dermoskopski kriterijumi, kao što su crtice i plavobebe strukture. Vrlo retko u složenom i dermalnom tipu atipičnih nevusa uočavaju se ciste nalik milijama i otvori nalik komedonima. Delikatan vaskularni obrazac koji se karakteriše prisustvom krvnih sudova nalik zapeti i tačkastim krvnim sudovima često je prisutan kod ovih nevusa.

Dermoskopske karakteristike **kombinovanog nevusa** zavise od dermoskopskih karakteristika samih nevusa koji ulaze u sastav iste lezije. Kombinovani plavi nevusi su generalno okrugle, simetrične lezije sa dve boje: tamno plava boja u centralnom delu i sa svetlo braon do tamno braon bojom na periferiji. Uočava se homogeni plavi obrazac, karakteristika plavog nevusa, dok braon koloracija, regularna pigmentna mreža, braon globule i braon bezstrukturni prostori predstavljaju nevusnu komponentu. Kada kombinacija ne uključuje plavo nevusnu komponentu, dermoskopske karakteristike su manje specifične i teža je interpretacija (106). Kombinovani nevusi često klinički simuliraju melanom zbog asimetrije i upadljive pigmentne iregularnosti (slika 35,36). Karakteristike koje omogućavaju razlikovanje kombinovanog nevusa od melanoma su jasna granica i sveopšti utisak lezije, koja pokazuje jasno ograničenu hiperpigmentovnu mrlju obično okruženu manje pigmentnim prostorom.



Slika 35 . Dermoskopska slika kombinovanog nevusa sačinjenog od kongenitalnog i plavog nevusa



Slika 36. Dermoskopska slika kombinovanog nevusa sačinjenog od kongenitalnog i Spitz nevusa

**Crni nevusi** se karakterišu retikularnim obrascem, koji se odlikuje finom braon pigmentnom mrežom sa regularnim otvorima. Tačkice takođe, mogu biti videne. Međutim, većima dermoskopskih karakteristika je maskirana crnom lamelom koja se ispoljava kao tamno braon ili crna mrlja koja prekriva veći deo, a nekada i celu leziju. Prisustvo jedne takve lezije izaziva više brige nego prisustvo multiplih, simetričnih uniformnih makula ili papula sa tipičnom crnom lamelom. Dijagnozu melanoma u tim slučajevima je neophodno razmotriti, a diferencijalno dijagnostički dolaze u obzir i displastični nevusi i Spitzovi nevusi.

**Pink nevusi** mogu biti bezstrukturni sa samo vidljivim nijansama pink boje ili sa fokalnom i slabo svetlom braon bojom, ostacima fine pigmentne mreže ili telangiektatičnim vaskularnim strukturama. Ovi vaskularni obrasci su u osnovi nespecifični ili mogu pokazivati tačkaste, nalik zapeti i velike linearno iregularne krvne sudove koji se mogu videti sami ili u kombinaciji. Veliki arborizujući krvni sudovi, tipični za BCC, i drugi visoko rizični dermoskopski kriterijumi su odsutni. Solitarna pink makula ili papula može biti melanocitna ili nemelanocitna, benigna ili maligna. Multiple pink lezije se obično viđaju kod svetlijeg tipa kože. Pojedinačna pink lezija bez obzira na uzrast pacijenta može biti amelanotični melanom, te takvu leziju treba pažljivo sagledati i hiruški ukloniti.

**Beli nevusi** su nekarakteristični i pokazuju samo telangiektazije dermalnih pleksusa. Srebrnasti sjaj koji se vidi pod tangencijalnom svetlošću upućuje na dijagnozu, koja se konačno postavlja na osnovu kliničkopatološke korelacije.

### **III. CILJEVI ISTRAŽIVANJA**

- Utvrditi korelaciju dermoskopskih obrazaca melanocitnih nevusa sa starošću ispitanika
- Utvrditi korelaciju pigmentne distribucije melanocitnih nevusa sa starošću ispitanika
- Utvrditi korelaciju boje melanocitnih nevusa sa starošću ispitanika
- Utvrditi korelaciju dermoskopskih obrazaca melanocitnih nevusa sa fototipom kože
- Utvrditi korelaciju pigmentne distribucije melanocitnih nevusa sa fototipom kože
- Utvrditi korelaciju boje melanocitnih nevusa sa fototipom kože



## **IV. RADNE HIPOTEZE**

Na osnovu stečenog iskustva, uočenih najčešćih problema u praćenju pigmentnih nevusa i rane dijagnostike pigmentnih malignih tumora kože, kao i zahteva koji se postavljaju pri dermoskopskom ispitivanju pigmentnih nevusa, formulisane su sledeće radne hipoteze:

- Kod svake osobe se može odrediti prevalentni tip nevusa
- Prevalentni dermoskopski tip nevusa je pod uticajem fototipa kože
- Prevalentni dermoskopski tip nevusa je pod uticajem starosti ispitanika

## **V. MATERIJAL I METODE**

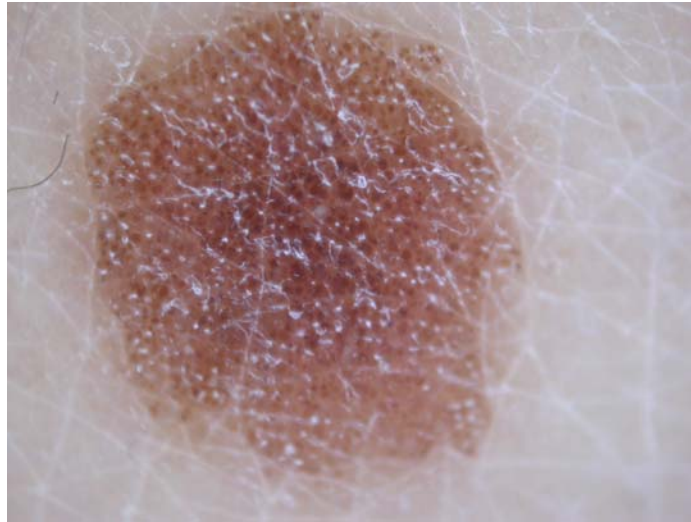Istraživanje je obavljeno na Klinici za kožne i polne bolesti Kliničkog centra u Nišu u periodu od 2008 do 2012 godine. U istraživanje je uključeno 400 ispitanika, starijih od 2 godine, koji su imali najmanje 5 stečenih melanocitnih nevusa, definisani kao nevusi koji nisu bili prisutni na rođenju ili prvoj godini života, sa makularnom komponentom i dijametrom većeg od 2 mm. U istraživanje takođe nisu bili uključeni pacijenti koji su imali anamnezu intenzivnog ili prolongiranog izlaganja suncu 4 nedelje pre ispitivanja. Lezije na glavi, vratu, licu, akralnim predelima, genitalnoj regiji i mukoznim površinama nisu uključene. Takođe lezije sa kliničkim i dermoskopskim obrascem Spitz-ovog nevusa, agminiranog, rekurentnog, halo, kongenitalnog, plavog, kombinovanog nevusa i nevus Spilus-a isključene su iz ispitivanja.

Svi ispitanici ili njihovi roditelji ili staratelji, ukoliko se radi o osobama mlađim od 18 godina, obavješteni su o cilju istraživanja i dali su usmenu saglasnost. Obzirom da istraživanje nije uključivalo bilo kakvu intervenciju, odobrenje etičkog komiteta nije bilo potrebno.

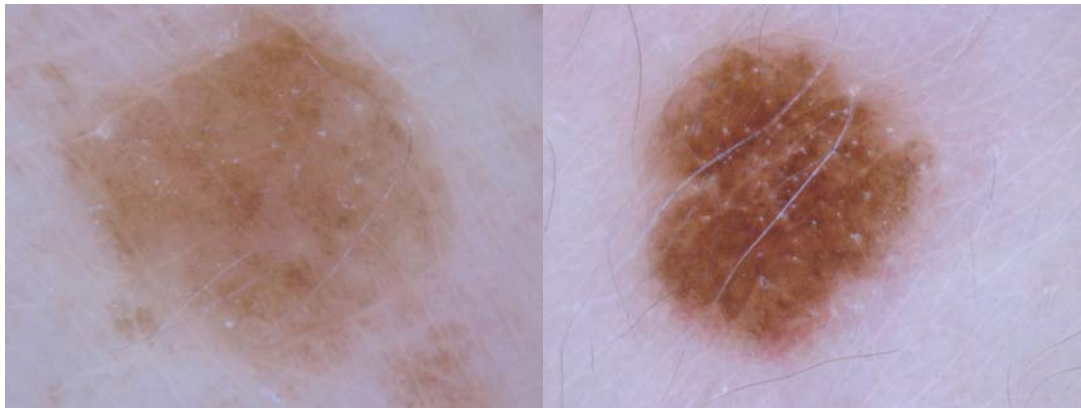
Pacijenti koji su prihvatili učešće u istraživanju, raspoređeni su u 5 starosnih grupa: 2-15 godina, 16-30 godina, 31-45 godina, 46-60 godina, i  $\geq 61$  godina. Svaka grupa imala je po 80 ispitanika. Za sve ispitanike memorisani su sledeći podaci: pol, godište, fototip kože po Fitzpatrick-ovoj klasifikaciji ( tip I - svetla koža, crvena kosa, pege, plave ili zelen oči, nikada ne crne na suncu; tip II-plava kosa, zelene oči, lako pregorevaju, slabo crne na suncu; tip III-braon kosa, braon oči, umereno pregorevaju i postepeno crne na suncu; tip IV-tamna kosa i oči, nikada ne pregorevaju i uvek brzo pocrne), epizode pregorevanja, lična i familijarna anamneza melanoma. Pacijenti sa sumnjivim kožnim lezijama ili lezijama sa sumnjom na melanom ili nemelanomski karcinom kože slati su na dalji terapijski tretman.

Svi stečeni melanocitni nevusi koji su ispunjavali navedene kriterijume podvrgnuti su kliničkom i dermoskopskom ispitivanju. Dermoskopske slike izabranih nevusa dobijene su upotrebom opreme za dermoskopiju DermLite<sup>®</sup> photo montirane na Nikon Coolpix 4500 foto kameru sa rezolucijom od 4.0 megapixelsa.

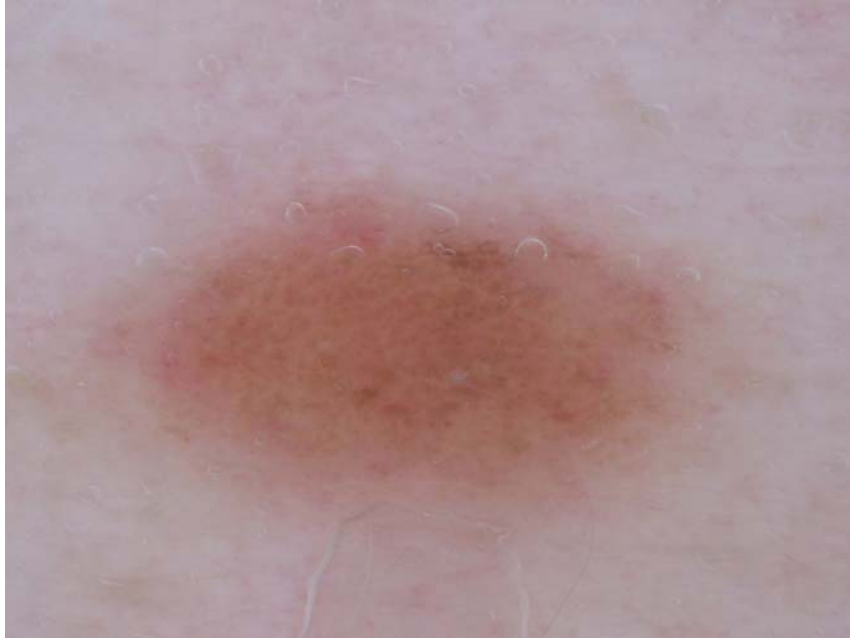Za svaki nevus određen je strukturni obrazac, distribucija pigmenta i boja. Prema strukturnom obrascu nevusi su klasifikovani na: globularni, globularno-retikularni, globularno-homogeni, retikularni, retikularno-homogeni i homogeni (slike 37-42). Pigmentna distribucija je klasifikovana kao: uniformna, centralno hiperpigmentovana, centralno hipopigmentovana, periferno hiperpigmentovana, periferno hipopigmentovana ili multifokalno hiper/hipopigmentovana (slike 43-48). Dermoskopski je određena i boja (svetlo braon, tamno braon, plava, siva i crna). Ukoliko je nevus imao više od jedne boje, prevalentnom bojom se smatrala ona koja je zahvatala više od 50% lezije.



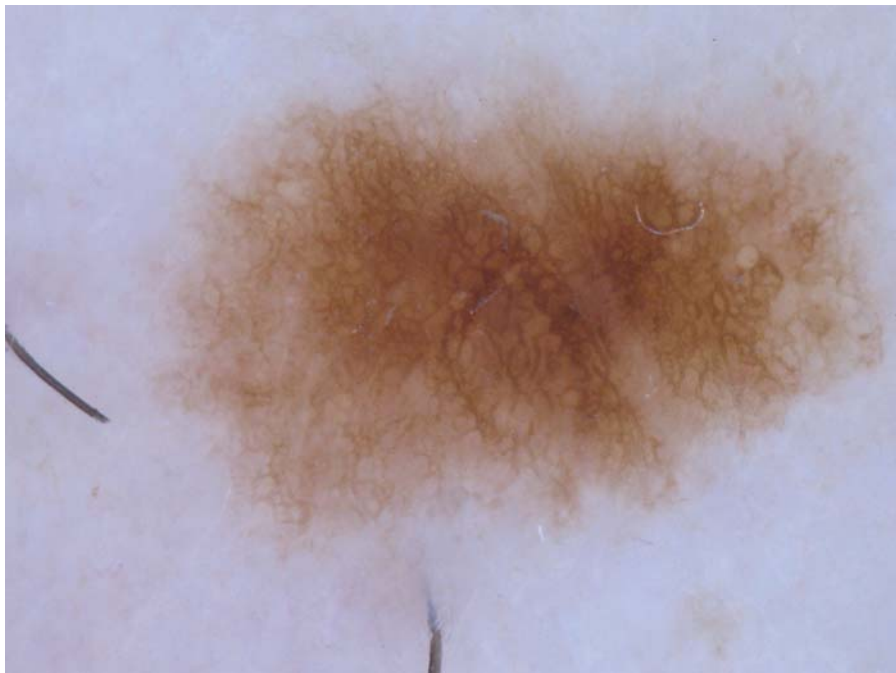Slika 37. Globularni dermoskopski strukturni obrazac



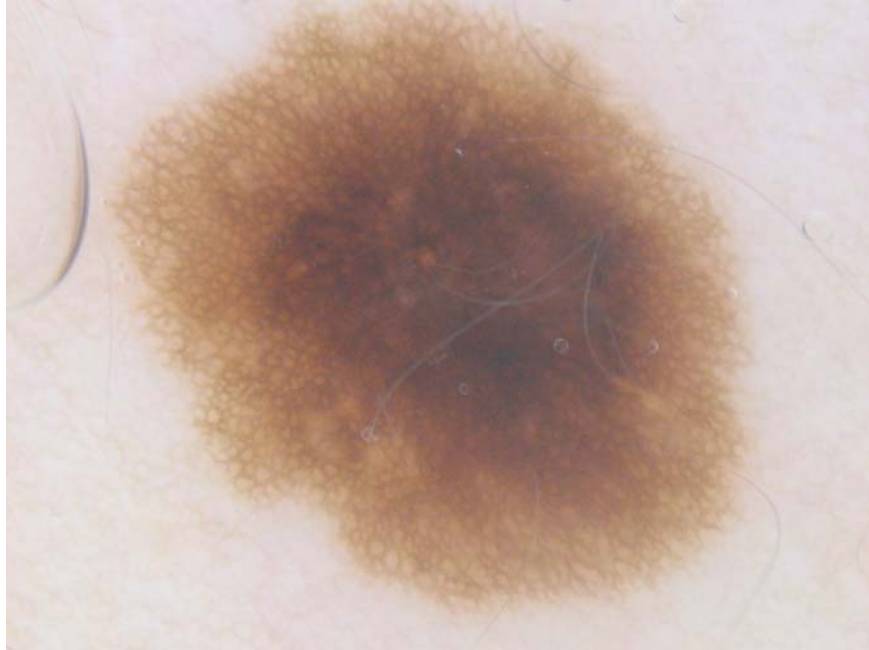Slika 38. Globularno-retikularni dermoskopski strukturni obrazac



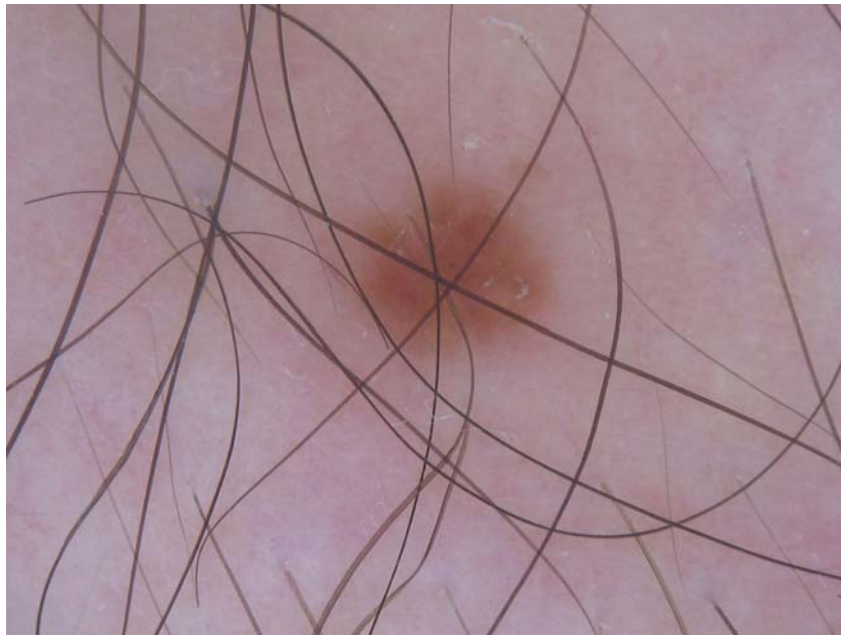
Slika 39. Dermoskopska slika globularno-homogene pigmentne mreže



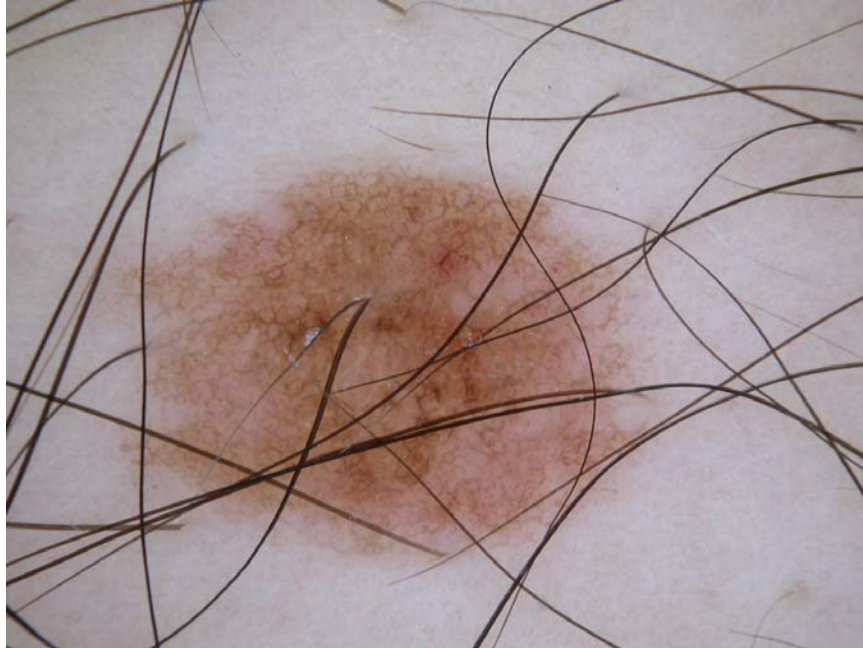Slika 40. Retikularni dermoskopski strukturni obrazac



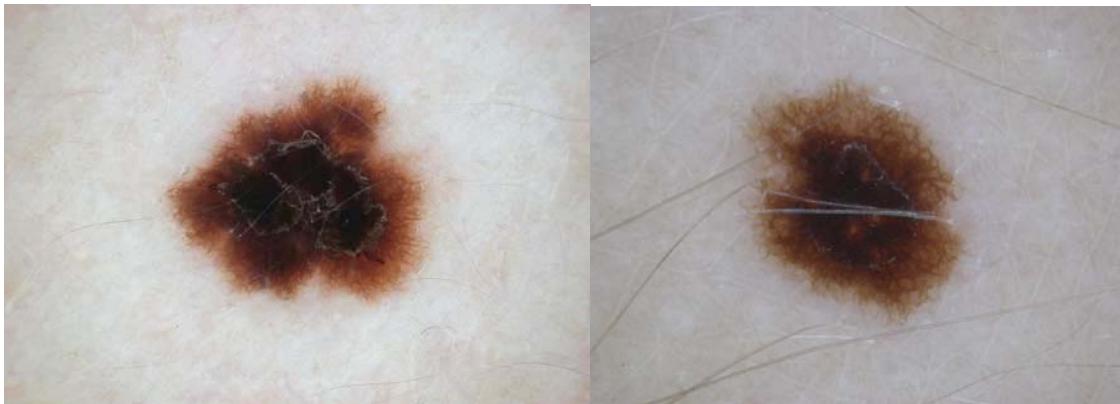Slika 41. Dermoskopska slika retikularno-homogene pigmentne mreže



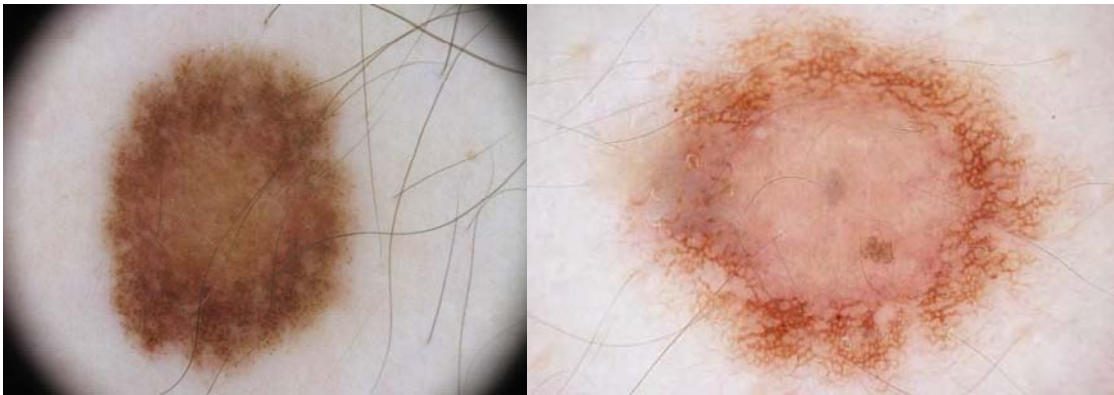Slika 42. Dermoskopski prikaz homogene pigmentne mreže



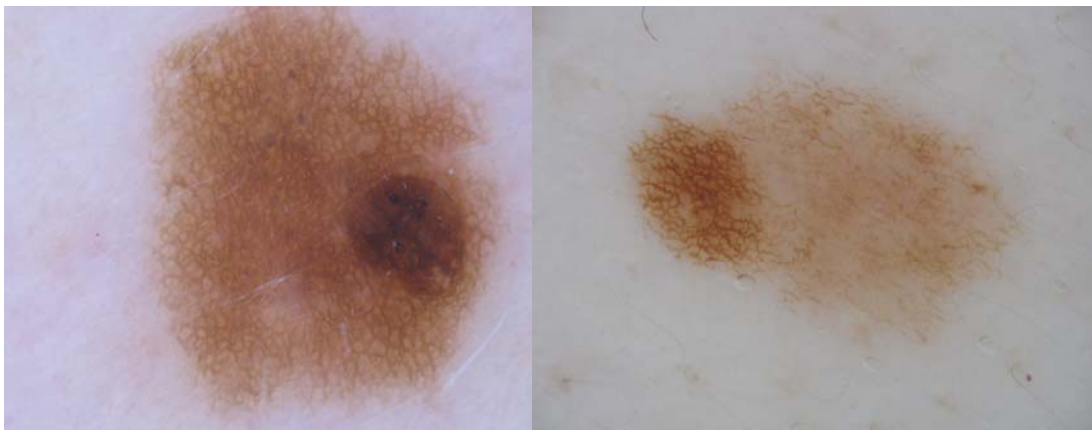
Slika 43. Dermoskopska slika uniformne distribucije pigmenta



Slika 44. Dermoskopske slike nevusa sa centralnom hiperpigmentacijom

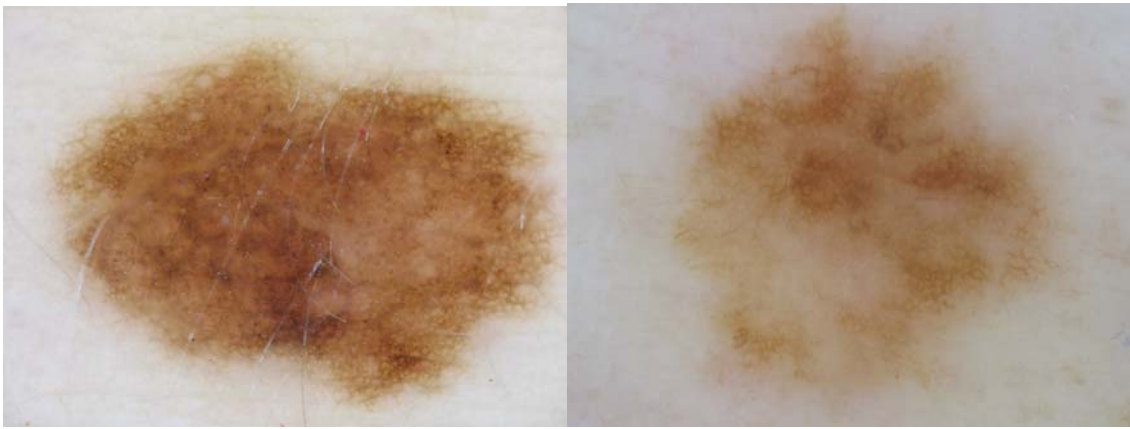


Slika 45. Centralna hipopigmentna distribucija stečenog melanocitnog nevusa

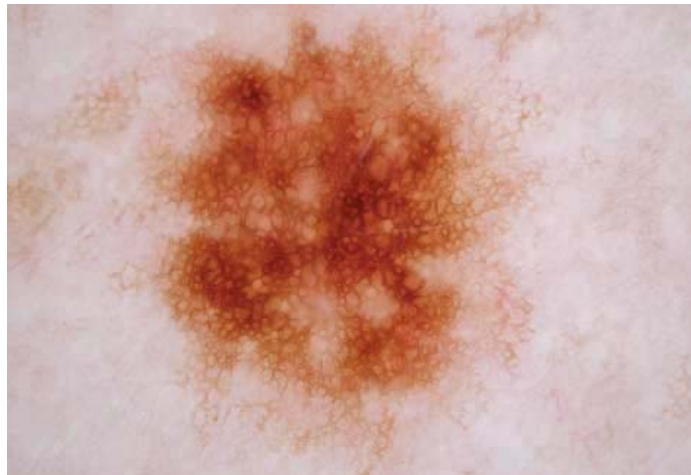


Slika 46. Dermoskopske slike nevusa sa perifernom hiperpigmentaciju





Slika 47. Dermoskopske slike nevusa sa perifernom hipopigmentacijom



Slika 48. Dermoskopska slika sa multifokalno hiper/hipopigmentovana

Pošto su svi melanocitni nevusi svakog ispitanika klinički i dermoskopski ispitani, jedan reprezentativni (prevalentni) nevus je izabran. Prevalentni nevus je definisan kao nevus sa dermoskopskom tipologijom (globalni obrazac, pigmentna distribucija i boja) koji je najzastupljeniji kod datog pacijenta (u >40% svih nevusa kod jednog ispitanika).

Analizirana je povezanost dermoskopskih karakteristika (strukturni obrazac, distribucija pigmenta i boja) u funkciji starosti pacijenta i fototipa kože ispitanika.

Kvantitativna statistička analiza je sprovedena na računaru. Za upisivanje, rangiranje, grupisanje, tabelarno i grafičko prikazivanje podataka korišćen je Excel program iz Microsoft Office 2007 programskog paketa. Proračuni su vršeni korišćenjem PASW programa u verziji 18.0.

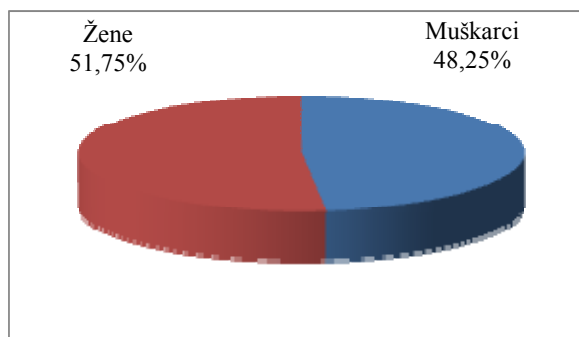
Poređenje prosečnog broja nevusa kod različitih starosnih grupa ispitanika vršeno je analizom varijanse (ANOVA) i naknadnim Tukijevim testom (Tukey post hoc test).

Poređenje učestalosti pojedinih kategorija atributivnih obeležja kod različitih starosnih grupa, kao i kod različitih fototipova kože vršeno je Mantel-Hencelovim Hi kvadrat testom (Mantel-Haenszel Chi square test) ili Fišerovim testom egzaktne verovatnoće nulte hipoteze (Fisher exact test) u slučajevima kada je neka od očekivanih frekvencija obeležja bila niža od pet.

U svim analizama je kao granica statističke značajnosti podrazumevana greška procene od 0,05 ili 5%.

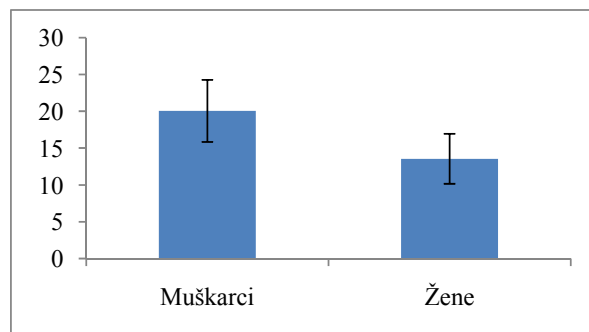
## VI. REZULTATI

U istraživanje je uključeno 400 osoba, 207 (51,75%) žena i 193 (48,25%) muškaraca (grafikon 1). Srednje godište ukupne ispitane populacije iznosilo je 38,69 godina. Srednje godište ispitanika u starosnoj grupi od 2-15 godina je 12,21 godina, u grupi od 16-30 godina je 23,76 godina, u grupi od 31-45 je 37,97 godina, u grupi od 46-60 godina je 53,54 godine i u grupi  $\geq 61$  iznosi 65,95 godina.



Grafikon 1. Struktura ispitanika po polu

Pregledano je ukupno 6680 stečenih melanocitnih nevusa. Ukupan broj nevusa kod muškaraca iznosio je 3872 (57,96%) sa prosečnim brojem od 20,06, dok kod žena ukupan broj bio je 2808 što je iznosilo 42,04%, sa prosečnim brojem nevusa od 13,56 (grafikon 2).



Grafikon 2. Prosečan broj stečenih melanocitnih nevusa kod ispitivanih muškaraca i žena

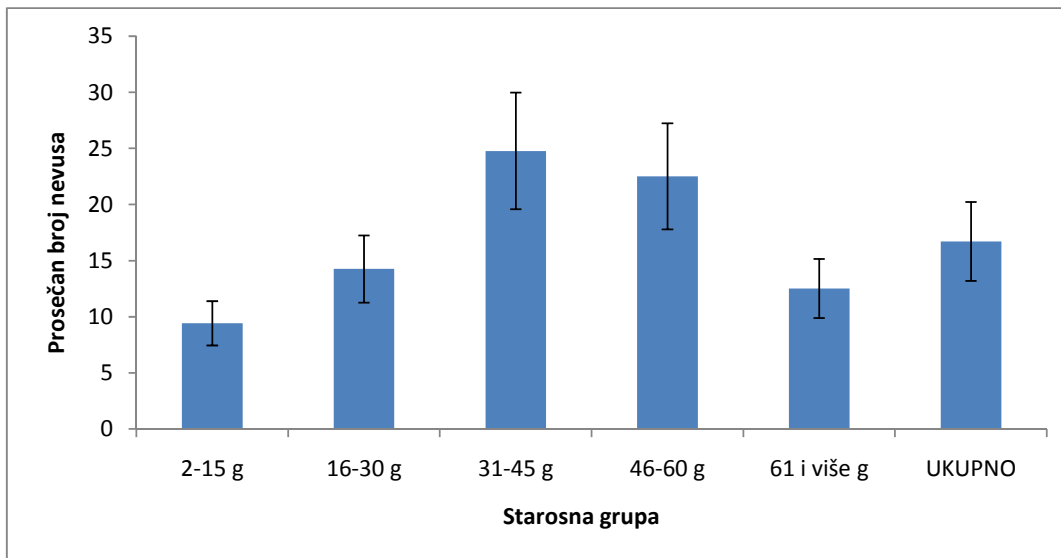
Na tabeli 2. prikazan je ukupan broj nevusa po starosnim grupama. Može se zapaziti da se ukupan broj nevusa povećava od 754 nevusa u najmlađoj starosnoj grupi do 1982 nevusa u starosnoj grupi od 31-45 godina, da bi se taj broj smanjio na 1002 nevusa u najstarijoj uzrastnoj grupi. Broj nevusa u najmlađoj starosnoj grupi bio je značajno manji u odnosu na broj nevusa u drugim starosnim grupama ( $p < 0,001$ ). U starosnoj grupi od 31-45 godina ukupan broj nevusa dostiže maksimum od 1982 nevusa. Taj broj je značano veći u odnosu na najmlađu i najstariju starosnu grupu ( $p < 0,001$ ).

Starosna grupa (godine)	Broj nevusa	Broj pacijenata	Xsr	SD
2-15	754	80	9,42 <sup>A‡, B‡, C‡, D‡</sup>	1,98
16-30	1141	80	14,26 <sup>E‡, F‡</sup>	2,99
31-45	1982	80	24,77 <sup>I‡</sup>	5,20
46-60	1801	80	22,51 <sup>J‡</sup>	4,73
≥61	1002	80	12,52	2,63
UKUPNO	6680	400	16,70	3,51

NAPOMENE: A – 2 do 15 vs 16 do 30 g; B – 2 do 15 vs 31 do 45 g; C – 2 do 15 vs 46 do 60 g; D – 2 do 15 vs 61 i više g; E – 16 do 30 vs 31 do 45 g; F – 16 do 30 vs 46 do 60 g; G – 16 do 30 vs 61 i više g; H – 31 do 45 vs 46 do 60 g; I – 31 do 45 vs 61 i više g; J – 46 do 60 vs 61 i više g;

\* -  $p < 0,05$ ; † -  $p < 0,01$ ; ‡ -  $p < 0,001$

Tabela 2. Ukupan broj stečenih melanocitnih nevusa po starosnim grupama



Grafikon 3. Prosečan broj stečenih melanocitnih nevusa po starosnim strukturama

Prosečan broj nevusa kod ispitanika najmlađe starosne grupe iznosio je  $9,42 \pm 1,98$  i bio je značajno niži nego u svim drugim starosnim grupama (ANOVA i Tukijev post hoc test:  $p < 0,001$ ). Kod ispitanika starih od 16 do 30 godina prosečan broj nevusa je iznosio  $14,26 \pm 2,99$  i bio je značajno niži nego kod ispitanika starih od 31 do 45 godina ( $24,77 \pm 5,20$ ;  $p < 0,001$ ), kao i onih starih od 46 do 60 godina ( $22,51 \pm 4,73$ ;  $p < 0,001$ ). Prosečan broj nevusa kod ispitanika starih 61 i više godina iznosio je  $12,52 \pm 2,63$  i bio je značajno niži nego kod ispitanika starih od 31 do 45 godina ( $p < 0,001$ ), kao i ispitanika starosne grupe 46 do 60 godina ( $p < 0,001$ ) (grafikon 3).

Tip strukturnog obrasca	Starosna grupa										Poređenje
	2-15		16-30		31-45		46-60		≥61		
	br	(%)	br	(%)	br	(%)	br	(%)	br	(%)	
GR	193	25,60	92	8,06	128	6,46	99	5,50	46	4,59	A‡, B‡, C‡, D‡, F†, G†, I*
GH	294	38,99	251	22,00	188	9,49	210	11,66	42	4,19	A‡, B‡, C‡, D‡, E‡, F‡, G‡, H*, I‡, J‡
G	158	20,95	23	2,02	21	1,06	15	0,83	-	-	A‡, B‡, C‡, D‡, E*, F†, G‡, I†, J†
Globularni	645	85,54	366	32,08	337	17,00	324	17,99	88	8,78	A‡, B‡, C‡, D‡, E‡, F‡, G‡, I‡, J‡
RH	51	6,76	467	40,93	852	42,99	776	43,09	472	47,11	A‡, B‡, C‡, D‡, G†, I*, J*
R	37	4,91	160	14,02	535	26,99	229	12,72	212	21,16	A‡, B‡, C‡, D‡, E‡, G‡, H‡, I‡, J‡
Retikularni	88	11,67	627	54,95	1387	69,98	1005	55,80	684	68,26	A‡, B‡, C‡, D‡, E‡, G‡, H‡, I‡, J‡
H	21	2,79	148	12,97	258	13,02	472	26,21	230	22,95	A‡, B‡, C‡, D‡, F‡, G‡, H‡, I‡
UKUPNO	754	100,0	1141	100,0	1982	100,0	1801	100,0	1002	100,0	

NAPOMENE: A – 2 do 15 vs 16 do 30 g; B – 2 do 15 vs 31 do 45 g; C – 2 do 15 vs 46 do 60 g; D – 2 do 15 vs 61 i više g; E – 16 do 30 vs 31 do 45 g; F – 16 do 30 vs 46 do 60 g; G – 16 do 30 vs 61 i više g; H – 31 do 45 vs 46 do 60 g; I – 31 do 45 vs 61 i više g; J – 46 do 60 vs 61 i više g; \* - p<0,05; † - p<0,01; ‡ - p<0,001.

Tabela 3. Distribucija strukturnog obrasca 6680 nevusa po starosnim grupama

U najmlađoj starosnoj grupi, od 2-15 godina, uočena je upadljiva predominacija globularnog obrasca u 85,54% i ona je značajno veća u odnosu na sve ostale starosne grupe (Hi kvadrat test:  $p < 0,001$ ). Od 645 nevusa sa globularnim obrascem (uključujući globularni, globularno-homogeni i globularno-retikularni), 294 (38.99%) imalo je globularno-homogeni, 193 (25.59%) globularno-retikularni i 158 (20.95%) globularni obrazac (tabela 3, grafikon 4). Predominacija globularog obrasca značajno se smanjivala sa godinama, tako da je u starosnoj grupi od 16-30 god. iznosila 32,07%, u starosnoj grupi od 31-45 god. iznosila 17,00 %, u grupi od 45-60 god. 17,99%, dok je u najstarijoj starosnoj grupi iznosila 8,78%, kada se posmatraju sve podvarijante globularnog obrasca ( $p < 0,001$ ).

Međutim kada se analizira distribucija čisto globularnog obrasca (isključujući njegove podvarijante globularno-homogeni i globularno-retikularni) uočava se drastično smanjenje učestalosti ovog obrasca koja se kreće od 20,95% u najmlađoj starosnoj grupi do 0,00% u najstarijoj starosnoj grupi ( $p < 0,001$ ).

Globularno-homogeni strukturni obrazac bio je najpravelentniji u odnosu na druge podtipove globularnog obrasca. Najveća učestalost ovog obrasca evidentirana je u najmlađoj starosnoj grupi u 38,99 %, zatim se smanjivala na 22,00 % u starosnoj grupi od 16 do 30 godina a zatim na 9,49 % u grupi od 31 do 45 godina. U grupi od 46 do 60 godina zabeležen je blaži skok na 11,66 % dok je u najstarijoj grupi bio evidentiran u 9,14 % nevusa. Razlika u zastupljenosti ovog obrasca između najmlađe grupe i drugih starosnih grupa je statistički signifikantna ( $p < 0,001$ ).

Globularno-retikularni obrazac je takođe najzastupljeniji u najmlađoj starosnoj grupi (25,60 %) i sa godinama njegova učestalost se smanjuje, tako da u najstarijoj grupi iznosi 4,59 %.

Za razliku do globularnog obrasca, retikularno-homogeni, retikularni i homogeni obrazac pokazuju značajno povećanu zastupljenost među starijom populacijom.

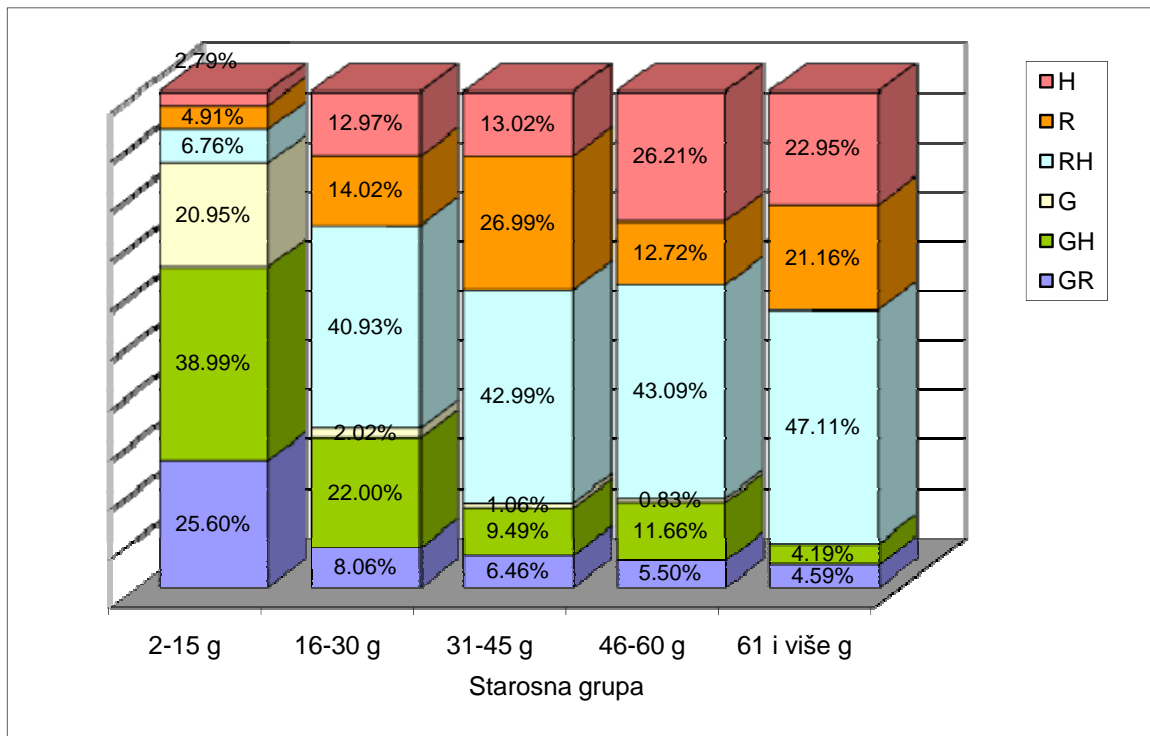


Retikularni nevus (sa svojim podtipovima retikularnohomogeni i retikularni) je najprevalentniji nevusni obrazac kod svih uzrasnih grupa starijih od 15 godina. Njegova zastupljenost raste od najmlađe starosne grupe do starosne grupe 31-45 godina, gde dostiže maksimum od 69,98%, zatim broj opada ali taj obrazac ostaje i dalje najprevalentniji.

Tako na primer, retikularno-homogeni obrazac je zastupljen u najmlađoj starosnoj grupi sa svega 6,76%, što je značajno manje nego u svim ostalim dobnim grupama ( $p < 0,001$ ). Ovaj obrazac je zastupljen u starosnoj grupi od 31-45 god. sa 42.99 %, a pik dostiže u najstarijoj grupi sa 47.11%, što je značajno veća zastupljenost nego u svim ostalim dobnim grupama ( $p < 0,001$ ).

Nevusi sa čistim retikularnim obrascem najzastupljeniji su u starosnoj grupi ispitanika od 31 do 45 godina (26,99%), i razlika u zastupljenosti u odnosu na druge starosne grupe je značajna ( $p < 0,001$ ).

Homogeni obrazac u najmlađoj starosnoj grupi evidentiran je u 2,79% i njegova zastupljenost raste sa godinama. Tako da je ovaj obrazac najprevalentniji u dvema najstarijim grupama (od 46-60 god. sa 26,21% i  $\geq 61$  god. sa 22,95%) i razlika u zastupljenosti ovog obrasca u odnosu na druge starosne grupe je značajna ( $p < 0,001$ ).



Grafikon 4. Distribucija struktturnog obrasca po starosnim grupama

Uniformna pigmentacija je najčešći tip pigmentne distribucije nevusa u svim starosnim grupama (tabela 4, grafikon 5). U najmlađoj starosnoj grupi, od 2-15 godina, zabeležena je kod 459 (60,88%) nevusa, što je značajno češće nego u svim ostalim starosnim grupama ( $p < 0,001$ ). Ova prevalenca se sa godinama smanjuje i to na 40,22% u najstarijoj uzrastnoj grupi.

Najveći broj nevusa sa centralnom hiperpigmentacijom evidentiran je u starosnim grupama od 31-45 godina (27,90%) i od 16-30 godina (26,99%) što je značajno više u odnosu na starosne grupe od 2 do 15 godina, 46 do 60 godina i  $\geq 61$  godine ( $p < 0,001$ ).

Centralna hipopigmentacija je evidentirana u najmlađoj starosnoj grupi u 3,71 %. Njena učestalost se povećava sa godinama. Ovaj tip pigmentne distribucije najzastupljeniji je kod ispitanika starijih od 46 godina (9,38%). Razlika u zastupljenosti ove pigmentne

distribucije u najmlađoj starosnoj grupi u odnosu na starosne grupe od 45 do 60 godina i  $\geq 61$  godina je signifikantna ( $p < 0,001$ ).

Periferna hiperpigmentacija najčešće je evidentirana kod nevusa najmlađe starosne grupe (12,33 %) i zastupljenost ove pigmentne distribucije opada sa godinama, tako da je u najstarijoj grupi zabeležena u 4,09% nevusa ( $p < 0,001$ ). Razlika u zastupljenosti ovog obrasca između najmlađe starosne grupe i drugih starosnih grupa je, takođe značajna.

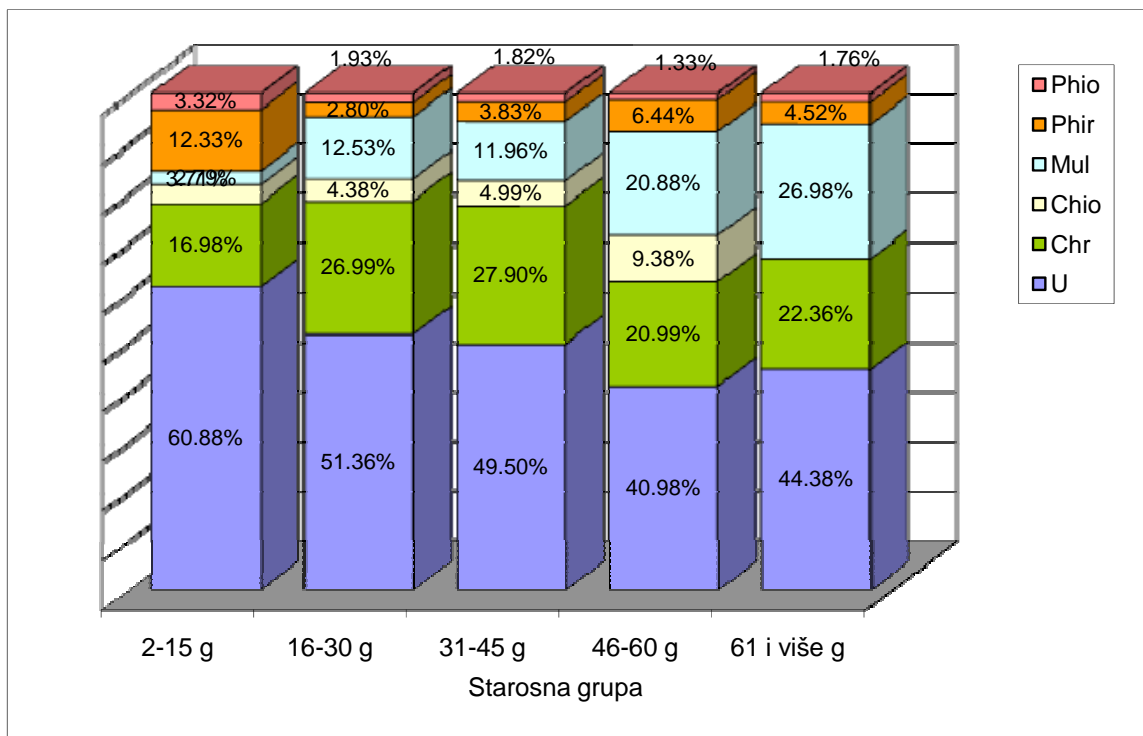
Periferna hipopigmentacija je jedna od najređe evidentiranih tipova pigmentne distribucije nevusa i najčešće je evidentirana kod nevusa ispitanika starosne grupe od 2 do 15 godina a najređe kod ispitanika starosne grupe 46 do 60 godina ( $p < 0,01$ ).

Zastupljenost multifokalne hiper/hipopigmentne distribucije raste sa godinama od 2,79% u najmlađoj starosnoj grupi do 24,45% u najstarijoj grupi ( $p < 0,001$ ).

Tip pigmentne distribucije	Starosna grupa (godine)										Poređenje
	2-15		16-30		31-45		46-60		≥ 61		
	br	(%)	br	(%)	br	(%)	br	(%)	br	(%)	
U	459	60,88	586	51,36	981	49,50	738	40,98	403	40,22	A‡, B‡, C‡, D‡, F‡, G‡, H‡, I‡
Chr	128	16,98	308	26,99	553	27,90	378	20,99	203	20,26	A‡, B‡, C*, D*, F‡, G‡, H‡, I‡
Chio	28	3,71	50	4,38	99	4,99	169	9,38	94	9,38	C‡, D‡, F‡, G‡, H‡, I‡
Mul	21	2,79	143	12,53	237	11,96	376	20,88	245	24,45	A‡, B‡, C‡, D‡, F‡, G‡, H‡, I‡, J*
Phir	93	12,33	32	2,80	76	3,83	116	6,44	41	4,09	A‡, B‡, C‡, D‡, F‡, H‡, J†
Phio	25	3,32	22	1,93	36	1,82	24	1,33	16	1,60	B*, C†, D*
UKUPNO	754	100,0	1141	100,0	1982	100,0	1801	100,0	1002	100,0	

NAPOMENE: A – 2 do 15 vs 16 do 30 g; B – 2 do 15 vs 31 do 45 g; C – 2 do 15 vs 46 do 60 g; D – 2 do 15 vs 61 i više g; E – 16 do 30 vs 31 do 45 g; F – 16 do 30 vs 46 do 60 g; G – 16 do 30 vs 61 i više g; H – 31 do 45 vs 46 do 60 g; I – 31 do 45 vs 61 i više g; J – 46 do 60 vs 61 i više g; \* - p<0,05; † - p<0,01; ‡ - p<0,001.

Tabela 4. Distribucija pigmenta stečenih melanocitnih nevusa prema starosnim grupama



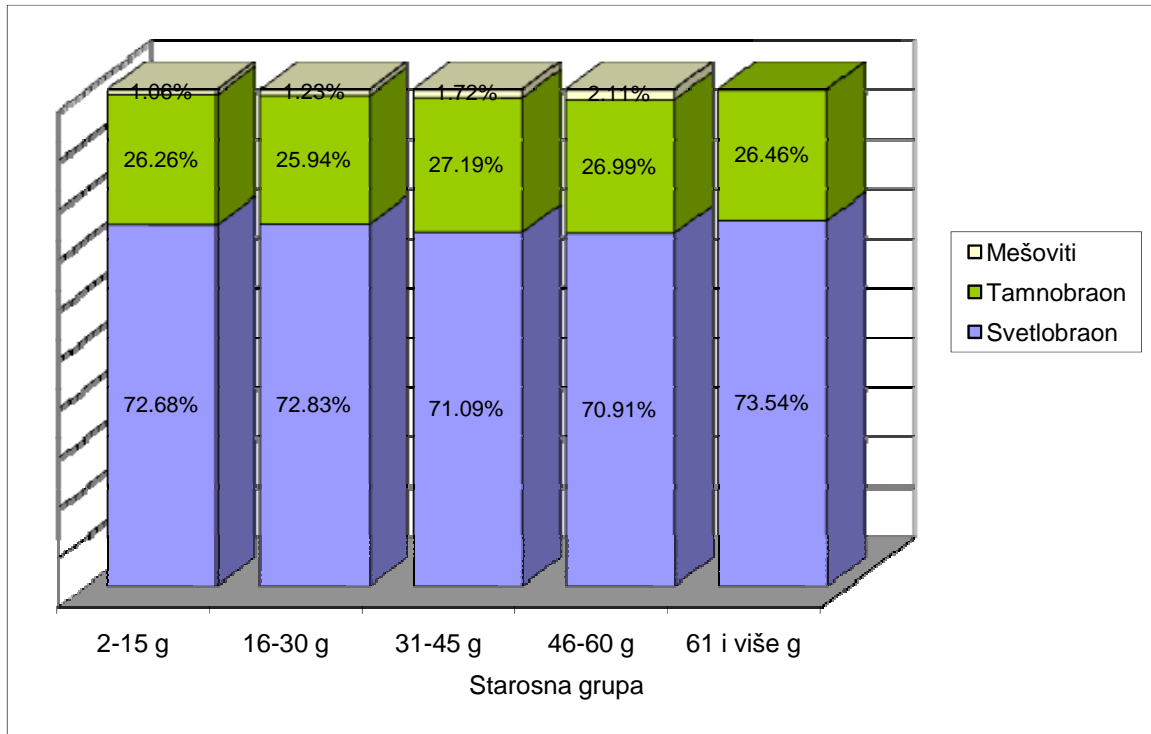
Grafikon 5. Distribucija pigmenta stečenih melanocitnih nevusa prema starosnim grupama

Na tabeli 5 prikazana je distribucija boje stečenih melanocitnih nevusa po starosnim grupama.

Boja nevusa	Starosna grupa (godine)										Poređenje
	2-15		16-30		31-45		46-60		≥ 61		
	br	(%)	br	(%)	br	(%)	br	(%)	br	(%)	
Svetlobraon	548	72,68	831	72,83	1409	71,09	1277	70,91	720	71,86	n.s.
Tamnobraon	198	26,26	296	25,94	539	27,19	486	26,99	259	25,85	n.s.
Mešoviti	8	1,06	14	1,23	34	1,72	38	2,11	23	2,30	n.s.
UKUPNO	754	100,0	1141	100,0	1982	100,0	1801	100,0	1002	100,0	

Tabela 5. Distribucija boje stečenih melanocitnih nevusa po starosnim grupama

U svim starosnim grupama svetlobraon boja je bila najzastupljenija. Nije učena statistički značajna razlika u zastupljenosti boja nevusa među ispitivanim starosnim grupama (tabela 4, grafikon 6).



Grafikon 6. Distribucija boje stečenih melanocitnih nevusa prema starosnim grupama

Prevalentni strukturni tip	Starosna grupa (godine)										Poređenje
	2-15		16-30		31-45		46-60		≥61		
	br	(%)	br	(%)	br	(%)	br	(%)	br	(%)	
GR	9	11,25	3	3,75	-	-	-	-	-	-	B†, C†, D†
GH	28	35,00	22	27,50	5	6,25	-	-	-	-	B‡, C‡, D‡, E‡, F‡, G‡
G	22	27,50	-	-	-	-	-	-	-	-	A‡, B‡, C‡, D‡
Globularni	59	73,75	25	31,25	5	6,25	-	-	-	-	A‡, B‡, C‡, D‡, E‡, F‡, G‡
RH	-	-	16	20,00	22	27,50	25	31,25	26	32,50	A‡, B‡, C‡, D‡
R	-	-	14	17,50	24	30,00	19	23,75	9	11,25	A‡, B‡, C‡, D†, I†, J*
Retikularni	-	-	30	37,50	46	57,50	44	55,00	35	43,75	A‡, B‡, C‡, D‡, E*, F*
H	-	-	2	2,50	7	8,75	12	15,00	20	25,00	B*, C‡, D‡, F†, G‡, I†
Neodređeni	21	26,25	23	28,75	22	27,50	24	30,00	25	31,25	n.s.
UKUPNO	80	100,0	80	100,0	80	100,0	80	100,0	80	100,0	

NAPOMENE: A – 2 do 15 vs 16 do 30 g; B – 2 do 15 vs 31 do 45 g; C – 2 do 15 vs 46 do 60 g; D – 2 do 15 vs 61 i više g; E – 16 do 30 vs 31 do 45 g; F – 16 do 30 vs 46 do 60 g; G – 16 do 30 vs 61 i više g; H – 31 do 45 vs 46 do 60 g; I – 31 do 45 vs 61 i više g; J – 46 do 60 vs 61 i više g; \* - p<0,05; † - p<0,01; ‡ - p<0,001.

Tabela 6. Distribucija prevalentnog strukturnog obrasca SMN po starosnim grupama

Kod 400 ispitanika prevalentni strukturni obrazac određen je kod 285 (71.25%) (tabela 6). To znači da je prevalentni nevus odeden u više od dve trećine ispitanika.

U najmlađoj starosnoj grupi prevalentni nevusi su sa globularnim obrascem (globularno-homogeni, globularno-retikularni, globularni) i ovaj tip nevusa kao prevalentan nije nađen kod ispitanika starijih od 45 godina.

U starosnoj grupi od 16-30 godina kao prevalentni nađeni su nevusi sa globularnim strukturnim obrascem u 31,25% ispitanika i nevusi sa retikularnom strukturom u 37,50%.

Retikularni, retikularno-homogeni i homogeni nisu uočeni kao prevalentni u najmlađoj starosnoj grupi, dok u starijim uzrasnim grupama dominiraju retikularni i retikulo-homogeni strukturni obrasci.



Prevalentni pigmentni tip	Starosna grupa (godine)										Poređenje
	2-15		16-30		31-45		46-60		≥61		
	br	(%)	br	(%)	br	(%)	br	(%)	br	(%)	
U	58	72,50	25	31,25	26	32,50	28	35,00	21	26,25	A‡, B‡, C‡, D‡
Chr	-	-	45	56,25	12	15,00	24	30,00	23	28,75	A‡, B‡, C‡, D‡, E‡, F†, G‡, H*, I*
Chio	-	-	3	3,75	7	8,75	9	11,25	-	-	B*, C†, H*, I*
Mul	-	-	-	-	20	25,00	-	-	15	18,75	B‡, D‡, E‡, G‡, H‡, J‡
Phir	-	-	-	-	-	-	-	-	-	-	n.s.
Phio	-	-	-	-	-	-	-	-	-	-	n.s.
Neodređeni	22	27,50	7	8,75	15	18,75	19	23,75	21	26,25	A†, F*, G†
UKUPNO	80	100,0	80	100,0	80	100,0	80	100,0	80	100,0	

NAPOMENE: A – 2 do 15 vs 16 do 30 g; B – 2 do 15 vs 31 do 45 g; C – 2 do 15 vs 46 do 60 g; D – 2 do 15 vs 61 i više g; E – 16 do 30 vs 31 do 45 g; F – 16 do 30 vs 46 do 60 g; G – 16 do 30 vs 61 i više g; H – 31 do 45 vs 46 do 60 g; I – 31 do 45 vs 61 i više g; J – 46 do 60 vs 61 i više g; \* -  $p < 0,05$ ; † -  $p < 0,01$ ; ‡ -  $p < 0,001$ .

Tabela 7. Prevalentna pigmentna distribucija SMN po starosnim grupama

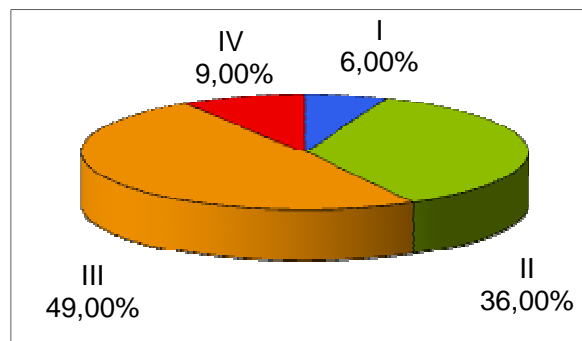
U najmlađoj starosnoj grupi kod 58 (72,50%) ispitanika uniformna distribucija pigmenta je jedina zabeležena prevalentna pigmentna distribucija. Sa godinama njena zastupljenost se smanjuje. Tako da je u grupi ≥61 godina bila nađena u 26,25% ispitanika što je značajno manja zastupljenost u odnosu na najmlađu starosnu grupu ( $p < 0,001$ ) (tabela 7).

Centralna hiperpigmentacija kao prevalentna pigmentna distribucija, najzastupljenija je u grupi od 16-35 godina. U najmlađoj grupi nije nađena kao prevalentni pigmentni obrazac ni kod jednog ispitanika a u grupama od 31-45 godina i ≥61 godina, evidentirana je u značajno manjem broju u odnosu na starosnu grupu od 16-30 godina ( $p < 0,001$ ).

Centralna hipopigmentacija kao prevalentna pigmentna distribucija nije evidentirana ni kod jednog ispitanika u grupama od 2-15 godina i  $\geq 61$  godine. U grupi od 16-30 godina uočena je kod 3,75% ispitanika, u grupi od 31-45 godina kod 8,75% a u 11,25% u grupi od 46-60 godina.

Multifokalna hiper/hipopigmentna distribucija kao prevalentna zabeležena je kod 25,00 % ispitanika u starosnoj grupi od 31-45 godina i 18,75% u starosnoj grupi  $\geq 61$  godina, dok u drugim starosnim grupama nije evidentirana.

Periferna hiperpigmentna i periferna hipopigmentna distribucija kao prevalentna distribucija pigmenta nije nađena ni u jednoj starosnoj grupi.



Grafikon 7. Procentualna zastupljenost ispitanika prema fototipu kože

Najmanji broj ispitanika pripadao je fototipu I (24), fototipu II 144 ispitanika, dok su najprevalentniji bili ispitanici sa fototipom III (196) a sa fototipom IV bilo je 36 ispitanika (grafikon 7). Srednje godište osoba sa fototipom kože I bilo je 31.8 godina, sa fototipom kože II iznosilo je 32.7 godina, fototipom kože III bilo je 30.9 godina i fototipom kože IV 33.4 godine.

Ukupan broj nevusa kod ispitanika sa fototipom I iznosio je 1257, kod ispitanika sa fototipom II 1796 nevusa, sa fototipom III 2020 i sa kod ispitanika sa fototipom IV ukupan broj nevusa iznosio je 1607 nevusa.

Tip strukturnog obrasca	Fototip kože								Poređenje
	I		II		III		IV		
	br	(%)	br	(%)	br	(%)	br	(%)	
GR	117	9,31	142	7,91	168	8,32	131	8,15	n.s.
GH	178	14,16	256	14,25	328	16,24	223	13,88	F*
G	48	3,82	53	2,95	67	3,32	49	3,05	n.s.
Globularni	343	27,29	451	25,11	563	27,87	403	25,08	n.s.
RH	521	41,45	745	41,48	769	38,07	583	36,28	C†, D*, E†
R	243	19,33	304	16,93	309	15,30	317	19,73	B†, E*, F‡
Retikularni	764	60,78	1049	58,41	1078	53,37	900	56,00	B‡, C*, D†
H	150	11,93	296	16,48	379	18,76	304	18,92	A‡, B‡, C‡
UKUPNO	1257	100,0	1796	100,0	2020	100,0	1607	100,0	

NAPOMENE: A – I vs II; B – I vs III; C – I vs IV; D – II vs III; E – II vs IV; F – III vs IV;

\* -  $p < 0,05$ ; † -  $p < 0,01$ ; ‡ -  $p < 0,001$ .

Tabela 8. Dermoskopske strukturne karakteristike SMN prema fototipu kože

Razlike u zastupljenosti nevusa sa globularnim, globularno-retikularnim i globularno-homogenim strukturnim obrascem kod ispitanika sa različitim fototipom kože nisu signifikatne (tabela 8, grafikon 8).

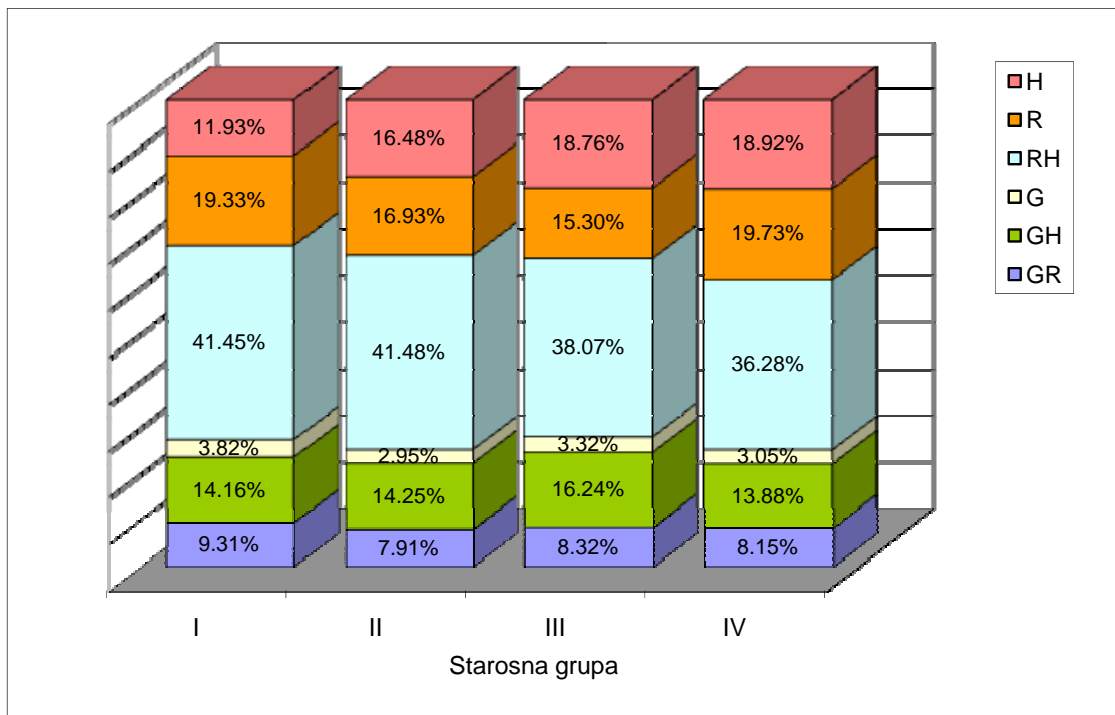
Retikularni obrazac sa svojim podtipovima (retikularno-homogeni i retikularni) bio je najprevalentniji strukturni obrazac kod svih fototipova kože.

Retikularno-homogeni strukturni obrazac nešto je češći kod osoba svetlije puti, odnosno kod osoba sa fototipom kože I i II (41,45% odnosno 41,48%). Zastupljenost ovog

obrasca postepeno opada sa tamnjenjem kože, te je u grupi ispitanika sa fototipom kože IV evidentiran u 36,28% ( $p < 0,01$ ).

Retikularni strukturni obrazac signifikatno češće je evidentiran kod osoba sa fototipom kože IV u odnosu na osobe sa fototipom kože III ali ne i u odnosu na ispitanike sa fototipom kože I.

Učestalost homogenog strukturnog obrasca povećavala se sa tamnjenjem kože sa 11,93% kod fototipa I na 16,48% kod fototipa II, na 18,76% kod fototipa III i na 18,92% kod fototipa IV ( $p < 0,001$ ). Razlika u zastupljenosti ovog strukturnog obrasca nije nađena među nevusima ispitanika sa fototipom II i III, II i IV kao i ispitanika sa fototipom kože III i IV.



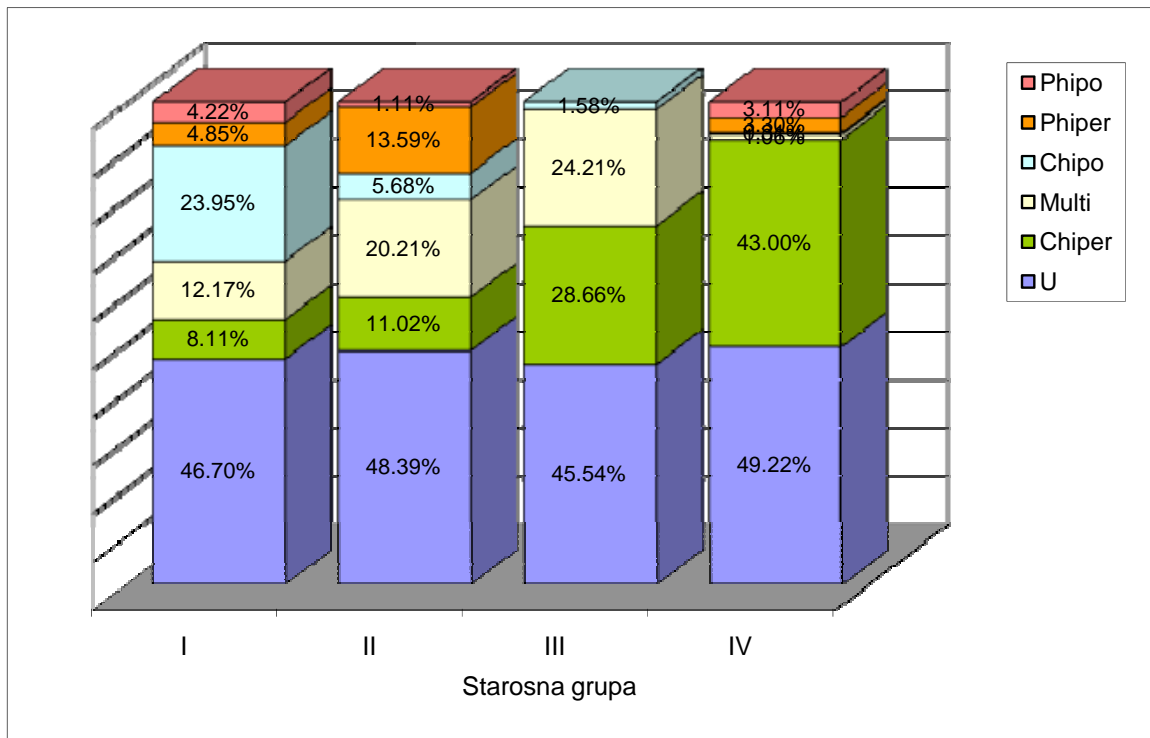
Grafikon 8. Dermoskopske strukturne karakteristike SMN prema fototipu kože

Tip pigmentne distribucije	Fototip kože								Poređenje
	I		II		III		IV		
	br	(%)	br	(%)	br	(%)	br	(%)	
U	587	46,70	869	48,39	920	45,54	791	49,22	F*
Chiper	102	8,11	198	11,02	579	28,66	691	43,00	A†, B‡, C‡, D‡, E‡, F‡
Chipo	301	23,95	102	5,68	32	1,58	5	0,31	A‡, B‡, C‡, D‡, E‡, F‡
Multi	153	12,17	363	20,21	489	24,21	17	1,06	A‡, B‡, C‡, D†, E‡, F‡
Phiper	61	4,85	244	13,59	0	0,00	53	3,30	A‡, B‡, C*, D‡, E‡, F‡
Phipo	53	4,22	20	1,11	0	0,00	50	3,11	A‡, B‡, D‡, E‡, F‡
UKUPNO	1257	100,0	1796	100,0	2020	100,0	1607	100,0	

NAPOMENE: A – I vs II; B – I vs III; C – I vs IV; D – II vs III; E – II vs IV; F – III vs IV;

- p<0,05; † - p<0,01; ‡ - p<0,001.

Tabela 9. Pigmentna distribucija SMN prema fototipu kože



Grafikon 9. Pigmentna distribucija nevusa prema fototipu kože

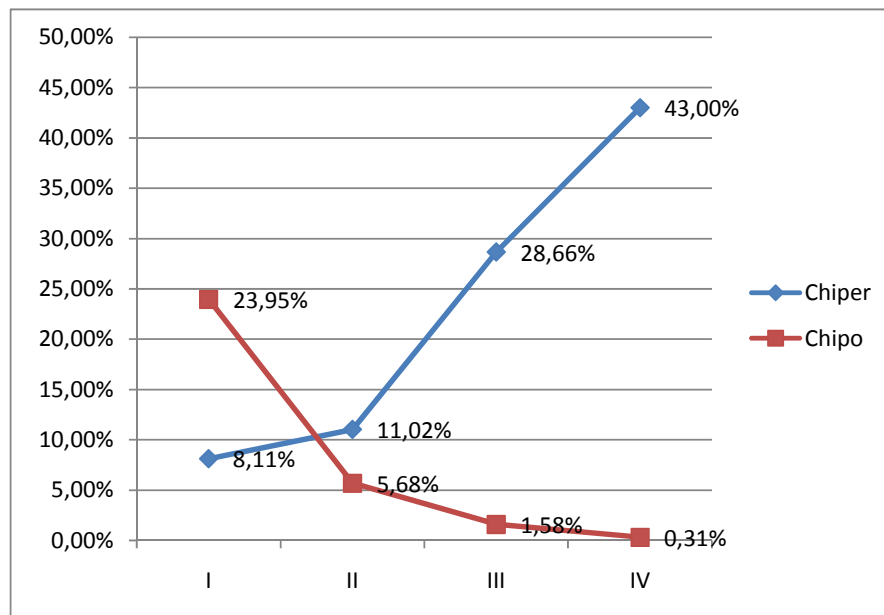
Na tabeli 9 i grafikonu 9 prikazana je pigmentna distribucija nevusa prema fototipovima kože.

Uniformna distribucija pigmenta bila je najčešći tip pigmentne distribucije nevusa kod ispitanika sa fototipom kože I, II, III i IV. Jedina razlika u zastupljenosti ove pigmentne distribucije zabeležena je kod ispitanika sa fototipom kože III (45,54%) i ispitanika sa fototipom kože IV (49,22%) za  $p < 0,05$ .

Centralna hiperpigmentacija i centralna hipopigmentacija pokazale su značajne razlike u zastupljenosti zavisno od fototipa kože. Centralna hiperpigmentacija bila je najprevalentniji tip pigmentne distribucije nevusa kod pacijenata sa fototipom kože IV (43,00%). Ova

prevalenca se značajno smanjuje sa prosvetljavanjem kože. Naime, kod osoba sa fototipom kože I zabeležena je u 8,11% nevusa, u značajno većem procentu kod ispitanika sa fototipom kože II (11,02 %) i sa upadljivo većom prevalencom kod fototipa III (28,66%) i fototipa IV (43,00%) ( $p < 0,001$ ).

Za razliku od centralne hiperpigmentacije, centralna hipopigmentacija pokazala je suprotan trend. Naime, centralna hipopigmentacija je bila najčešći tip pigmentne distribucije nevusa kod ispitanika sa fototipom I u 23,95 % nevusa. Ova prevalenca se značajno smanjivala sa tamnjenjem kože sa 23,95% kod fototipa I na 5,68 % kod fototipa II, zatim na 1,58% kod fototipa III i na 0,31% kod fototipa IV ( $p < 0,001$ ) (grafikon 10).



Grafikon 10. Distribucija centralne hiper i centralne hipo pigmentacije u odnosu na fototip kože

Multifokalna hipo/hiperpigmentacija je povezana sa fototipom kože II i fototipom kože III. Naime, ovaj pigmentni obrazac najčešće je evidentiran kod ispitanika sa fototipom kože II (20,21%) i fototipom kože III (24,21%), što je značajno češće nego kod fototipa I i fototipa IV ( $p < 0,001$ ).

Periferna hiperpigmentacija evidentirana je kod fototipa kože II u 13,59% što je značajno češće u odnosu na fototip kože III (0,00%), fototip kože IV (3,30%) i fototip kože I (4,85%) ( $p < 0,001$ ).

Periferna hipopigmentacija najčešća je kod ispitanika sa fototipom kože I (4,22%) i fototipom kože IV (3,11%). Razlika u zastupljenosti nije signifikantna. Kod ispitanika sa fototipom kože II nađena u 1,11% a kod fototipa kože III u 0,0%, što predstavlja značajnu razliku u odnosu na fototip kože I i fototip IV.

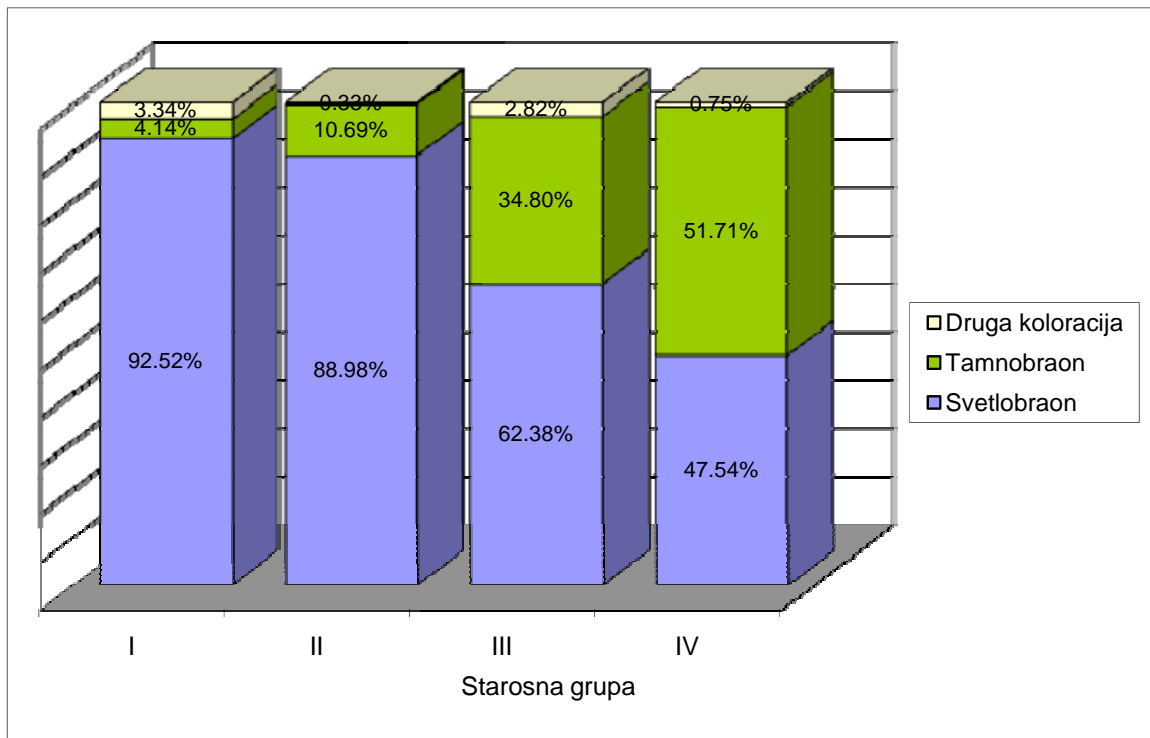
Boja nevusa	Fototip kože								Poređenje
	I		II		III		IV		
	br	(%)	br	(%)	br	(%)	br	(%)	
Svetlobraon	1163	92,52	1598	88,98	1260	62,38	764	47,54	A†, B‡, C‡, D‡, E‡, F‡
Tamnobraon	52	4,14	192	10,69	703	34,80	831	51,71	A‡, B‡, C‡, D‡, E‡, F‡
Druga koloracija	42	3,34	6	0,33	57	2,82	12	0,75	A‡, C‡, D‡, F‡
UKUPNO	1257	100,0	1796	100,0	2020	100,0	1607	100,0	

NAPOMENE: A – I vs II; B – I vs III; C – I vs IV; D – II vs III; E – II vs IV; F – III vs IV;

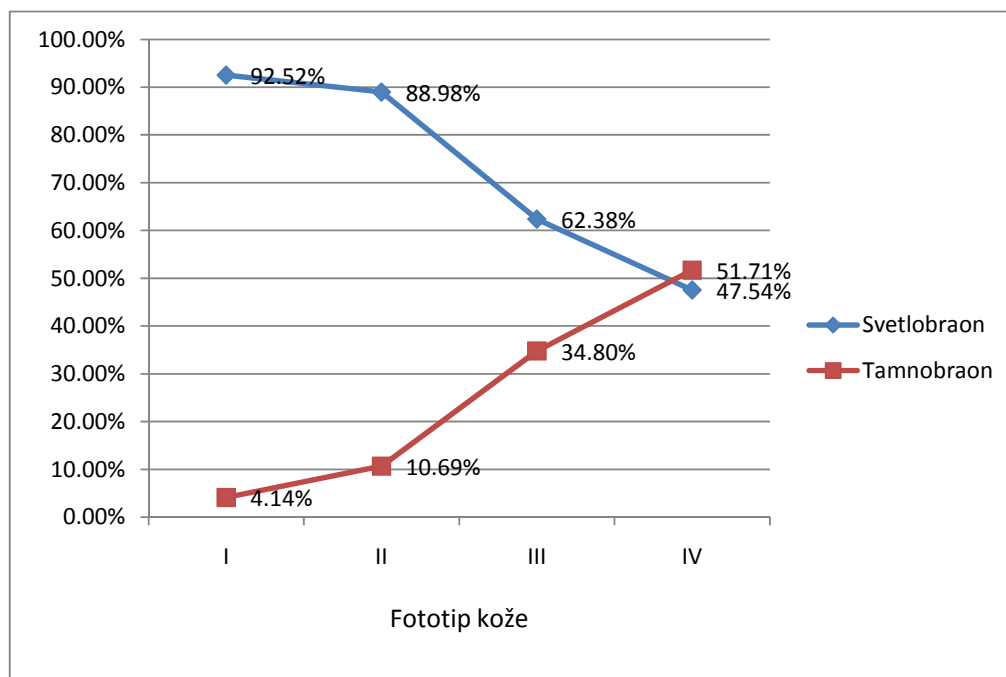
\* -  $p < 0,05$ ; † -  $p < 0,01$ ; ‡ -  $p < 0,001$ .

Tabela 10. Distribucija boje nevusa prema fototipu kože





Grafikon 11. Distribucija boje nevusa prema fototipu kože



Grafikon 12. Distribucija boje nevusa prema fototipu kože

Na tabeli 10 kao i grafikonima 11 i 12 prikazana je distribucija boje nevusa prema fototipu kože ispitanika. Svetlobraon i tamnobraon koloracija pokazale su značajne razlike u distribuciji zavisno od fototipa kože. Svetlobraon boja je najzastupljenija kod ispitanika u ovom istraživanju, posebno kod osoba sa fototipom kože I (92,52%) i fototipom kože II (88,98%). Zastupljenost svetlobraon boje smanjuje se sa tamnjenjem kože. Naime sa 92,52% kod fototipa kože I na 47,54% kod fototipa kože IV, što predstavlja značajnu razliku ( $p < 0,001$ ).

Tamno braon boja najprevalentnija je kod nevusa osoba sa fototipom kože IV (51,71%) i smanjuje se sa prosvetljavanjem kože, odnosno na 4,14% kod nevusa ispitanika sa fototipom kože I ( $p < 0,001$ ).

Nevusi drugih koloracija najčešće su evidentirani kod ispitanika sa fototipom kože I.

## VII. DISKUSIJA

Poznato je da broj stečenih melanocitnih nevusa varira sa uzrastom, raste od mlađeg ka srednjem dobu i nakon toga se smanjuje (13,165-168). Ova dinamičnost može se sumirati frazom "radjamo se i umrećemo bez nevusa" (169) . Dosledno ranijim studijama i u ovom istraživanju zapaženo je povećanje broja nevusa od minimalnog broja u najmlađoj starosnoj grupi do maksimalnog broja u grupi ispitanika starosti od 31 do 45 godina da bi se zatim broj nevusa ponovo smanjivao. To se može objasniti konceptom o nevusima kao dinamičnim melanocitnim kožnim proliferacijama, koji pokazuju signifikatne promene tokom vremena sa pojavljivanjem novih nevusa sve do pete decenije i nestajanjem u sedmoj deceniji života (13,168-172).

Zapažene su, takođe, polne varijacije u broju nevusa. Veći broj nevusa kod osoba muškog pola dokumentovan je u više navrata (165-171), što je u saglasnosti sa rezultatima

ovog istraživanja. Suprotno ovim istraživanjima, Wiecker i saradnici nisu našli razliku u broju nevusa vezano za pol (21). Dok u istraživanju obavljenom od strane Oztas i saradnika (20) srednji broj SMN kod dečaka i devojčica bio je sličan.

Poslednjih godina od strane nekoliko autora ispitivana je povezanost strukturnog obrasca nevusa sa uzrastom ispitanika i došlo se do saznanja da su dermoskopski obrasci nevusa starosno zavisni (13,16, 28, 167,173,174).

U ovom istraživanju uočene su upadljive razlike u zastupljenosti strukturnih obrazaca nevusa među različitim starosnim grupama ispitanika. Globularni obrasci su tipični za nevuse dece i adolescenata (85,54 %) ali su viđeni i u najstarijoj grupi (8,78 %). Retikularni nevusi su najprevalentniji strukturni obrazac kod ispitanika starijih od 15 godina, gde je predominantni morfološki tip bio retikulo-homogeni. Homogeni nevusi češće su uočeni kod ispitanika starijih od 45 godina (u nešto većem procentu od 20% ) u odnosu na mlađu populaciju .

Rezultati ovog istraživanja u skadu su sa rezultatima istraživanja koje je sprovedeno od strane Zalaudek sa saradnicima (13). Naime, i u njihovom istraživanju postojala je upadljiva predominacija globularnog obrasca (globularni, globularno/homogeni, globularno/retikularni) u uzrastnoj grupi ispitanika do 15 godina, koja se smanjivala sa godinama. Čisto globularni obrazac nije bio nađen u grupi ispitanika starijih od 60 godina. Retikularni, retikularno-homogeni i homogeni strukturni obrasci nevusa povećavali su se kod ispitanika starijih od 15 godina a najveća zastupljenost retikularno-homogenog obrasca nađena je u najstarijoj grupi ispitanika.

Tokom 2011 godine, pomenuta autorka (16) ispitivala je učestalost podtipova nevusa u odnosu na uzrast i lokalizaciju nevusa. Nevuse je dermoskopski klasifikovala na globularne, retikularne, mešovite (retikularno-globularni obrazac sa perifernim ili centralnim globulama) i nevuse sa nespecifičnim obrascem. Podgrupe svih nevusa su se značajno povećavale (osim za nevuse sa neodređenim obrascem) do četvrte decenije i smanjivale nakon toga. Zastupljenost globularnih nevusa bila je signifikantno veća kod ispitanika starosti od 2 do 20 godina u poređenju sa svim starijim starosnim grupama, dok je retikularni obrazac bio najčešći obrazac

nevusa nakon druge decenije života. Mešoviti nevusi sa centralno lokalizovanim globulama, takođe, su pokazivali trend zavisnosti od uzrasta ispitanika slično retikularnim nevusima, dok je broj nevusa sa perifernim globularnim obescem naglo opadao posle šeste decenije života.

Grichnik i saradnici (175) nalaze da nevusi koji se razvijaju pre puberteta pokazuju dermoskopski uglavnom globularan i/ili homogeni obrazac dok nevusi koji se javljaju u pubertetu i posle puberteta imaju tendenciju ka retikularnom obrazcu. Kako dermoskopske karakteristike koreliraju sa histopatološkim Westhafer i saradnici (14) smatraju da globularni/homogeni nevusni obrazasci imaju tendenciju javljanja kod malih kongenitalnih melanocitnih nevusa, složenih nevusa i dermalnih nevusa dok retikularni nevusni obrazac ima tendenciju javljanja kod junkcionalnih nevusa. Nevusi sa homogenim obrascem u ovom istraživanju bili su zastupljeniji kod starijih ispitanika što je u suprotnosti sa njihovim zapažanjima.

Prema podacima iz literature, globularni nevusi predstavljaju stereotipnu nevusnu podgrupu kod dece i adolescenata (2,13, 16, 167,173,174,176), dok kod odraslih većina nevusa pokazuje retikularni obrazac (13,177). Rano pojavljivanje globularnih nevusa, za razliku od kasnije predominacije retikularnih nevusa, je u skladu sa mišljenjem da su globularni nevusi više kongenitalno determinisani a da retikularni nevusi predstavljaju "prave" stečene melanocitne nevuse koji su pod uticajem faktora okoline.

Piliouras i saradnici (178) nalaze smanjenje retikularnih nevusa kod ispitanika starijih od 60 godina a povećanje Unna nevusa i homogenih nevusa ( $p < 0,05$ ).

Zalaudek i saradnici (16) našli su da mešoviti obrazac sačinjen od centralne mreže ili bezstrukturnog prostora okružene obodom od globula raste od detinstva, dostižući vrhunac prevalence kod ispitanika starosti od 11 do 20 godina i nakon čega naglo opada i nije nađen kod osoba starijih od 60 godina. Ovaj dermoskopski obrazac se pokazao kao znak rasta nevusa (179,180) i starosno je zavisna. Ova saznanja imaju praktičnu promenu u evaluaciji nevusa. Kod adolescenata ovaj obrazac je očekivan, dok kod osoba starijih od 50 godina, ovakve lezije nisu uobičajene i treba ih sagledati sa većom pažnjom. Prisustvo perifernih

globula kod ovih pacijenata može pomoći u prepoznavanju melanoma bez tipičnih melanom-specifičnih karakteristika.

Ove starosno zavisne razlike u nevusnom obrascu i broju nevusa između dece i odraslih pokreću pitanja vezana za koncept evolucije melanocitnih nevusa. One mogu biti posledica dinamičke promene nevusa pojedinca tokom vremena. Jedan nevus može inicijalno pokazati globularni obrazac, koji može evoluirati u retikularni i/ili homogeni obrazac tokom vremena. Aktuelna tranzicija nevusa sa globularnim obrascem u retikularni obrazac još uvek nije dokumentovana. Međutim, primer dermoskopske ekspresije dinamičnih promena tokom vremena vidi se kod nevusa sa perifernim obodom globula, koji je dobro poznati dermoskopski kriterijum rasta benignih melanocitnih nevusa. Periferni braon obod globula pokazuje pad sa godinama i retko se viđa kod osoba starijih od 20 godina (16,167,173).

Ove upadljivo starosno zavisne razlike u dermoskopskim obrascima stečenih nevusa in vivo, zajedno sa njihovim različitim epidemiološkim, kliničkim i histološkim karakteristikama rezultirale su dvostrukim konceptom nevogeneze (14,175) i one ne mogu biti u potpunosti objašnjene Unnininim konceptom (9,181) niti Cramerovim konceptom (10).

Naime, ako se svi nevusi razvijaju silaznom migracijom prema konceptu Abtropfung (16,182), očekivalo bi se da većina nevusa kod dece pokazuje homogeni i/ili retikularni obrazac, i da većina nevusa kod odraslih pokazuje globularni obrazac, što nije slučaj. Zatim, Worret i Burgdorf (187) pregledali su histopatološke karakteristike preko 3 500 nevusa kod osoba različitih godišta, i pokazali da u njihovoj seriji ni jedno dete ispod 10 godina nije imalo potpuno junkcionalni nevus, već su obično to bili kombinovani i dermalni nevusi.

Cramer (10) je zaključio da nevusi poseduju mogućnost migracije iz dermisa naviše u epidermis (koncept „Hochsteigerung“), objašnjavajući dominantnost globularnog obrasca kod dece.

Oliveria i saradnici (28) pronašli suda je globularni dermoskopski obrazac bio predominantan, naročito kod velikih nevusa (dijametar veći od 4 mm), i postavili pitanje da li se ovaj obrazac može interpretirati kao karakteristika „kongenital nalik“ melanocitnih nevusa. Kaldrmasti obrazac, varijanta globularnog obrasca, je dobro poznata dermoskopska karakteristika kongenitalnih melanocitnih nevusa (183). Ova zapažanja sugerisu da nevusi koji pokazuju globularni obrazac mogu predstavljati podgrupu kongenitalnih melanocitnih nevusa odloženog (kasnijeg) javljanja, nasuprot nevusima koji se razvijaju posle puberteta i pokazuju retikularni i/ili homogeni obrazac (184). Ovi nevusi sa retikularnim i homogenim obrascem mogu predstavljati „prave“ stečene melanocitne nevuse (15). Kredibilitet ovoj teoriji daje činjenica da stečeni melanocitni nevusi, dijagnostikovani histopatološki, se retko sreću među pedijatrijskom populacijom (185).

Dualni koncept ističe mogućnost da ova dva nezavisna nevusna tipa (kongenitalni i stečeni) koji se nalaze među populacijom različitog uzrasta prate dva različita puta u sojoj evoluciji. Jedan put, kongenitalni ili endogeni, odgovoran za pojavu globularnih nevusa, naročito nevusa sa kaldrmastim obrascem koji odgovaraju nevusima sa kongenitalnim- nalik obrascima koji se viđaju tokom detinjstva (186,187). Mogućnost nastanka novih globularnih nevusa tokom detinjstva čak i adolescencije koji histološki pokazuju karakteristike kongenitalnih nevusa može objasniti studija publikovana od Dadzija i saradnika (188) koja ukazuje na mogućnost da koža normalnog izgleda poseduje incipijentna mala dermalna nevusna gnezda. Te Zalaudek i saradnici (187) ukazuju na mogućnost da se iz njih razvijaju klinički vidljivi nevusi koji poseduju kongenitalne karakteristike takozvani tardivni kongenitalni nevusi. „Kongenitalni nalik“ nevusi karakterišu se razvojem do puberteta a dermoskopski globularnim obrascem. Mogu perzistirati i kasnije biti dijagnostikovani kao dermalni nevusi (13). Kongenitalni i dermalni nevusi dele neke histološke karakteristike i razlika između ova dva tipa nevusa često je teška (189,190).

Nasuprot, „pravi“ stečeni melanocitni nevusi mogu se razvijati početkom puberteta sve do četvrte i pete decenije života i zatim regredirati nakon šeste decenije. Dermoskopski

ovaj tip nevusa može se karakterisati retikularnim i / ili homogenim obrascem i centralnom hiperpigmentacijom (13). Ovi nevusi mogu se razvijati kao odgovor na ultravioletno izlaganje (egzogeni put). Ovaj koncept može objasniti pojavu retkih pravih SMN kod starijih ispitanika i relativno čestu pojavu dermatlnih nevusa u istoj populaciji (168).

Lieb i saradnici (191) opisali su prisustvo dermoskopski identifikovanih sićušnih globula i mreže na koži normalnog izgleda. Osobe sa retikularnom osnovom kože imaju sklonost za retikularne nevuse a osobe sa globularnom osnovom kože imaju tendenciju ka globularnim nevusima (192).

Zatim, A. Scope, A.A. Marghoob, C.S. Chen, J. A. Lieb, M. A. Weinstock, A. C. Halpern (Decembar 1, 2007, nepublikovani podaci) zapazili su da mala nevusna gnezda mogu se detektovati u koži normalnog izgleda sa globularnim dermoskopskim obrascem koristeći horizontalno segmentiranje zaleđeno tkiva (187). Ova nezavisna observacija saglasna je sa opisom incipijentnih nevusnih gneza u biopsijskom uzorku Dadzie i saradnika (188).

Zalaudek i saradnici smatraju da bolje shvatanje porekla i evolucije nevusa može pomoći u shvatanju puteva uključenih u genuzu melanoma. Oni smatraju da junkcionalni nevusi i superficijalno šireći melanom nastaju iz epidermalnih melanocita dok dermalni nevusi i nodularni melanom potiču iz dermisa. Globularni nevusi kod dece mlađe od 10 godina češći su od retikularnih (193). U retkim slučajevima kod dece se razvija melanom i ukoliko se razvije češće je nodularni (194). Superficijano šireći melanom mnogo je češći kod, retkih slučajeva, melanoma u adolescenciji a sigurno u slučajevima melanoma u ranom i srednje zreloj dobi (195-197). Demografski podaci o nodularnom melanomu sugerišu da su osobe sa nodularnim melanomom starije od 60 godina (198) kod kojih su inače češći dermalni nevusi. Morfološka sličnost između retikularnih nevusa i superficijalno širećeg melanoma kao i između globularnih nevusa i nodularnih melanoma mogu se dermoskopski a u izvesnoj meri i histološki zapaziti (187).

U ovom istraživanju uniformna pigmentacija je najčešći tip pigmentne distribucije nevusa u svim starosnim grupama. Najčešća kod ispitanika najmlađe starosne grupe dok je



centralna hiperpigmentacija predominantna u starosnim grupama od 16-30 godina i od 31-45 godina. Zastupljenost multifokalne hiper/hipopigmentne distribucije značajno raste sa godinama. Zalaudek sa saradnicima (13) ,takođe, nalaze uniformnu pigmentaciju kao najčešću kod nevusa u najmlađoj starosnoj grupi a centralnu hiperpigmentaciju kao najučestaliju u starosnoj grupi od 16-30 godina.

U ovom istraživanju prevalentni nevus (prevalentni strukturni obrazac i prevalentna distribucija pigmenta) određen je u više od dve trećine ispitanika. U najmlađoj starosnoj grupi to su nevusi sa globularnim strukturnim obrascem i uniformnom pigmentacijom. Kod ispitanika srednjeg životnog doba najčešći prevalentni nevus je sa retikularnom strukturom dok u najstarijoj grupi ispitanika to su nevusi sa retikulohomogenom i homogenom strukturom. Centralna hiperpigmentacija kao prevalentna pigmentna distribucija najzastupljenija je u grupi ispitanika od 16-35 godina. Ovi rezultati u saglasnosti su sa rezultatima Zalaudek sa saradnicima (13). U svojoj studiji ispitivali su starosno zavisnu predominaciju strukturnih dermoskopskih obrasaca i pigmentne distribucije stečenih melanocitnih nevusa i uočili da predominantni dermoskopski tip melanocitnih nevusa varira zavisno od starosti individue. Autori rada 5 ispitivali su predomnantan dermoskopski obrazac nevusa kod 180 dece starosti od 1-15 godina u Barseloni. Najčešći dermoskopski obrazac nađen u njihovoj populaciji bio je globularni tip što je u saglasnosti sa rezultatima ovog istraživanja. Međutim, pomenuti autori nalaze da homogeni obrazac dominira kod najmlađe dece a retikularni obrazac kod adolescenata što objašnjavaju većom UV ekspozicijom.

Svest o starosno zavisnoj predominaciji dermoskopskih tipova melanocitnih nevusa može omogućiti tačnije prepoznavanje dermoskopskih obrazaca melanocitnih kožnih lezija koje su neuobičajene za taj uzrast. Naime, prepoznavanje prevalentnog nevusnog obrasca olakšava identifikaciju lezija koje se razlikuju od drugih. Većina osoba ima predominantnu grupu nevusa (nevusni potpis), stoga lezije koje su izvan tog šablona moraju se smatrati sumljivim, čak i ako ne ispunjavaju ABCD ili melanoma specifične kriterijume (199, 200). Atipična lezija može biti u potpunosti normalna kod osobe čija je koža prekrivena sličnim lezijama (184).

Literatura ističe da je predominantni nevusni tip je validan i pouzdan u menadžmentu osoba sa multiplim nevusima (13, 201, 202). U prilog ovome idu i rezultati istraživanja Argenziano i saradnici (184) su kod ispitanika sa multiplim nevusima našli da evaluacijom sumljivih lezija u kontekstu ostalih pacijentovih nevusa(komparativni pristup) uspeali da smanje stopu predloženih ekcizija u poređenju sa evaluacijom individualnih lezija zasnovanoj samo na morfološkoj strukturi (morfološki pristup). Cilj optimalnog menadžmenta melanocitnih kožnih lezija i jeste smanjiti nepotrebne hiruške ekcizije benignih melanocitnih nevusa bez rizika da se propusti melanom.

Jedna od najkorisnijih metoda u proceni učinka u skriningu melanoma predstavlja NNE(number needed to excise),broj melanocitnih lezija koje je potrebno ukloniti da bi se našao jedan melanom.U njihovoj studiji ukupni NNE za šest dermoskopista smanjio se na 52,3 koristeći morfološki pristup na 13,4 koristeći komparativni pristup (184).

U ovom istraživanju, takođe, su ispitivani i strukturni obrazac,pigmentna distribucija i boja nevusa u odnosu na četiri različita fototipa kože ispitanika. Retikularni obrazac (retikulohomogeni i retikularni) bio je najčešći kod svih fototipova kože.Ovaj rezultat nije iznenađujuću obzirom da je srednje godište ukupne ispitane populacije 38,7 godina. Scope i saradnici (173) uočili su signifikantno veću učestalost malih retikularnih nevusa kod dece starosti 10 do 11 godina sa tamnom kožom u odnosu na decu sa svetlom kožom. Zalaudek i saradnici (177) nalaze da prevalenca retikularnog obrasca raste sa tamnjenjem kože, što u ovom istraživanju nije uočeno.

Najupadljiviji rezultat ovog istraživanja je da su osobe sa različitim fototipovima kože sklone različitim nevusnim tipovima u pogledu pigmentne distribucije i boje . Kod ispitanika sa fototipom kože I prevalentni nevusni tip karakteriše se centralnom hipopigmentacijom i svetlo braon bojom dok kod ispitanika sa fototipom kože IV nevusi pokazuju centralnu hiperpigmentaciju i tamno braon boju.Kod osoba sa fototipom kože II i III značajna je zastupljenost nevusa koji pokazuju multifokalnu hiperpigmentaciju ili hipopigmentaciju.

Ovi rezultati su u skladu sa rezultatima Zalaudek i saradnici (177). Naime, i u njihovoj studiji centralna hipopigmentacija bila je najčešći tip pigmentne distribucije nevusa kod pacijenata sa fototipom kože I, čija se prevalenca postepeno smanjivala sa tamnjenjem kože

dok je centralna hiperpigmentacija pokazivala suprotan trend, postepeno smanjenje sa prosvetljavanjem kože i većom prevalencom kod fototipa kože III i IV. Multifokalna hiperpigmentacija ili hipopigmentacija značajno je bila povezana sa fototipom kože II. Saglasnost postoji i u rezultatima vezanim za boju nevusa. Svetlobraon i tamno braon boja pokazale su značajne razlike kod različitih fototipova kože. Većina nevusa bili su svetlobraon kod fototipa kože I i II dok je tamno braon boja bila najčešća kod fototipa kože IV.

I Zalaudek i saradnici (181) ističu da nevusi kod odraslih pokazuju razlike u svojoj pigmentnoj distribuciji i boji zavisno od tipa kože. Većina nevusa kod svetlog tipa kože pokazuje svetlo braon koloraciju i centranu hipopigmentaciju, dok tamno braon boja sa centralnom hiperpigmentacijom preovlađuje kod tamnog tipa kože.

Centralna hiperpigmentacija je često uslovljena centralnom crnom mrljom (lamelom) koja histopatološki odgovara pigmentnoj parakeratozi. Ova centralna mrlja često prekriva retikularnu mrežu i može uzrokovati dijagnostičke poteškoće. Međutim, crna lamela može se lako ukloniti selotejprakom što olakšava dijagnozu retikularnog nevusa sa većom sigurnošću i smanjuje mogućnost dijagnostičke greške kao i pogrešne interpretacije melanoma.

Fototipovi kože II i III obično pokazuju nejednaku pigmentnu distribuciju pored navedenih razlika uzrokovanih bojom kože. Retikularni nevusi kod mladih obično pokazuju periferni braon obod od malih homogene veličine braon globula, ukazujući na aktivan rast nevusa (25). Ovi nevusi imaju tendenciju da pokazuju simetrični rast tokom praćenja sa progresivnim nestajanjem braon perifernih globula sve dok prisustvo tipične pigmentne mreže ne ukaže na stabilizaciju rasta promene.

U studijama izvedenim od strane Lipoffova i saradnika (203) pokazano je da osobe sa anamnezom melanoma skloni su češće nevusima sa mešovitim obrascem (sačinjene od globula i mreže ili centralno homogenih braon do sivih bestrukturnih prostora okruženih mrežom ili globulama) u poređenju sa kontrolnom grupom. Ovakav tip nevusa mešovite strukture sa ekscentričnom perifernom i nejednakom hiperpigmentacijom mogao bi biti znak moguće morfološke transformacije atipičnog nevusa u kutani melanom (160, 201, 205). Stoga

pravilo''više boja, više sumnje''može se proširiti na''više boja ,više struktura više sumnje''(160, 206).

Iako, ekscentrična hiperpigmentacija (Bologna znak) može biti zbunjujuća karakteristika za melanom ovakvi nevusi nisu neuobičajeni kod dece (83), ali oni pokazuju homogenu strukturu (uglavnom globularnu) i odsustvo bilo koje specifične karakteristike za melanom. I studija koja je upoređivala prisustvo ekscentrične hiperpigmentacije ili multifokalne pigmentacije u seriji melanoma i nevusa pokazala je da 92% svih melanoma sa ekscentričnom hiperpigmentacijom ili multifokalnom pigmentacijom pokazuje dodatne melanoma specifične dermoskopske karakteristike, koje omogućavaju korektnu dijagnozu bez obzira na pigmentnu distribuciju (207).

Uočene razlike u pigmentnoj distribuciji i boji kod četiri fototipa kože mogu se objasniti različitom disperzijom ili različitim aktivacionim nivoima melanozoma u melanocitima i odnosom prema produkciji feomelanina i eumelanina kod različitih tipova kože (208). Melanozomi kod svetlog tipa kože su grupisani i mali, manje aktivni i proizvode veće količine feomelanina tj crvenog do žutog pigmenta. Kod tamnog tipa kože melanozomi su homogeno dispergovani, veliki, aktivni i proizvode visoke nivoe eumelanina, koji je odgovoran za tamnobraon do crnu koloraciju.

Boje su uzrokovane prisustvom pigmentnih melanocita ili pigmentom opterećenih melanofaga na različitim nivoima kože (86, 148, 209). Crna ili braon boja su posledica pigmentacije unutar epidermisa i najčešće su viđene kod nevusa sa pretežno epidermalnom komponentom. Siva ili plava boja posledica su pigmentacije u gornjem, odnosno u srednjem delu dermisa (210, 211). Kombinacija sive ili plave sa belom je jako sugestivna za regresiju ,gde bela boja histološki odgovara fibrozi. Pošto se regresija može javiti kod nevusa i melanoma, lezije koje pokazuju kombinaciju plave i/ili sive i bele boje uvek treba da podignu indeks sumnje.

Seidenari i saradnici (209) istakli su, pored morfološkog obrasca, značaj boje u diferencijaciji nevusa od suspektnih melanocitnih kutanih lezija, pošto su našli da atipične melanocitne lezije pokazuju značajno više boja, naročito kombinaciju plave, sive ili crne u odnosu na obične nevuse. Isti autori su procenjivali tip boje, broj boja kao i njenu distribuciju

u dermoskopskim slikama melanocitnih lezija i analizirali uticaj parametra boje u dijagnostičkom procesu. Srednji broj boja po leziji progresivno se povećavao sa 2,94 počevši od prve grupe (jasno benigna lezija) na 4,07 boja po leziji kod grupe 4 (dermoskopski melanom). Distribucija boje bila je asimetrična u 12,8% (jasno benignih lezija) i u 66,1% (dermoskopskih melanoma). Svetlo braon boja bila je češće uočena kod jasno benignih lezija a nije nađena razlika u tamno braon i beloj boji između jasno benignih i atipičnih lezija. Prisustvo crne boje nađeno je znatno češće, u 72 % slučajeva kod dermoskopski atipičnih nevusa u odnosu na jasno benigne lezije.

Rivers sa saradnicima (212) izveo je prospektivnu evaluaciju 452 pacijenta sa displastičnim nevusima, totalnim pregledom kože, da bi odredili kliničke karakteristike ranog melanoma. Različite kombinacije boja bile su prisutne u novo dijagnostikovanim melanomima uključujući žutomrku, preplanulu, braon, crvenu i crnu. Green i saradnici (213) naglašavaju da je pojava nove crne pigmentacije u displastičnom nevusu bio najbolji prediktor za rani melanom.

Specifični nevusni tip koji je uočen kod fototipa IV dermoskopski se karakteriše centralnom crnom mrljom, crna lamela, što histološki odgovara pigmentnoj parakeratozi, koja pokriva dermoskopske strukture u osnovi i tako može ponekad izazvati dijagnostičke poteškoće. Prevalenca crnih nevusa kod tamnijih osoba može se tumačiti kao jedinstven biološki mehanizam nevusa u cilju zaštite melanocita od UV radijacije gde crna lamela predstavlja vrstu prirodnog suncobrana. Teorija suncobrana crnih nevusa može se podržati perhodnim observacijama vezanim za UV zavisne dermoskopske promene u melanocitima nevusa (158, 214, 215, 216). UV izazvane promene predstavljaju značajno tamnjenje boje, povećanje ili smanjenje prominentne pigmentne mreže, redukciju hipopigmentacije i razvoj novih tačaka i mrlja. Na elektronskom mikroskopu crne tačke ili mrlje odgovaraju melanozomima u keratinocitima a histopatološki pigmentnoj parakeratozi tj. transepidermalnom pigmentnom transveru i eliminaciji, što se može objasniti UV indukovanim povećanjem sinteze melanina u melanocitima rezultujući u sledstvenom povećanju pigmentnog prenosa između melanocita i keratinocita (13). Međutim, pošto

iregularne crne tačke i mrlje mogu biti povezane sa melanomom (183), preporučuje se da se nevasi ne pregledaju nakon intenzivnog UV izlaganja da bi se izbegla nepotrebna ekcizija benignih lezija.

Pošto tip kože i starost ispitanika utiču na predominantni nevasni obrazac, pojedinačna lezija sa karakteristikama koje se razlikuju od drugih, čak i u odsustvu jasno uočljivih melanoma specifičnih kriterijuma, je potencijalni razlog za brigu i zahteva pažljivu observaciju.

## VIII. ZAKLJUČCI

1. Broj nevusa je starosno zavisian, povećava se do srednjeg životnog doba a zatim se smanjuje.
2. Globularni obrazac je najčešći strukturni obrazac u najmlađoj starosnoj grupi, gde je njegova zastupljenost značajno veća u odnosu na sve ostale starosne grupe ( $p < 0,001$ ), dok je retikularni obrazac sa svim svojim podtipovima najprevalentniji nevusni obrazac kod svih uzrasnih grupa starijih od 15 godina ( $p < 0,001$ ).

3. Uniformna distribucija pigmenta je najčešći tip pigmentne distribucije nevusa u svim starosnim grupama i značajno je češća u najmlađoj starosnoj grupi u odnosu na sve ostale starosne grupe ( $p < 0,001$ ), dok je centralna hiperpigmentacija značajno češće evidentirana u starosnim grupama od 16 do 30 i od 31 do 45 godina. Zastupljenost multifokalne hipo/hiperpigmentne distribucije raste sa godinama od 2,27 % u najmlađoj starosnoj grupi do 24,45 % u najstarijoj grupi ( $p < 0,001$ ).
4. Boja nevusa nije starosno zavisna.
5. Prevalentni nevus određen je u više od dve trećine ispitanika. U najmlađoj starosnoj grupi prevalentni nevusi su globularnog strukturnog obrasca a u grupi starijih ispitanika prevalentni nevusi su retikularnog strukturnog obrasca.
6. Nisu nađene značaje razlike u zastupljenosti strukturnih obrazaca nevusa kod različitih fototipova kože.
7. Centralna hiperpigmentacija i centralna hipopigmentacija pokazale su značajne razlike u zastupljenosti zavisno od fototipa kože. Centralna hipopigmentacija je najčešći tip pigmentne distribucije kod ispitanika sa fototipom kože I i značajno se smanjuje sa tamnjenjem kože ( $p < 0,001$ ), dok je centralna hiperpigmentacija najprevalentnija kod osoba sa fototipom kože IV i značajno se smanjuje sa prosvetljenjem kože ( $p < 0,001$ ). Multifokalna hipo/hiperpigmentacija povezana je sa fototipom kože II i III ( $p < 0,001$ ).
8. Svetlo braon i tamno braon koloracija pokazale su značajne razlike u distribuciji zavisno od fototipa kože. Svetlo braon boja je najzastupljenija kod ispitanika sa fototipom kože I i II (92,52% i 88,97%), dok je tamno braon boja najprevalentnija kod ispitanika sa fototipom kože IV (51,71%)



## **IX. LITERATURA**

1. Ackerman AB, Cerroni L, Kerl H. Pitfalls in Histopathologic Diagnosis of Malignant Melanoma. Philadelphia: Lea & Febiger, 1994.
2. Argenziano G, Zalaudek I, Ferrara G, Hofmann-Wellenhof R, Soyer HP. Proposal of a new classification system for melanocytic naevi. *Br J Dermatol*. 2007 Aug;157(2):217-27. Epub 2007 Jun 6. Review.
3. Zalaudek I, Marghoob AA, Scope A, Hofmann-Wellenhof R, Ferrara G, Argenziano G. Age distribution of biopsied junctional nevi--Unna's concept versus a dual concept of nevogenesis. *J Am Acad Dermatol*. 2007 Dec;57(6):1096-7.
4. Ackerman AB, Magana-Garcia M. Naming acquired melanocytic nevi. Unna's, Miescher's, Spitz's Clark's. *Am J Dermatopathol*. 1990 Apr;12(2):193-209.

5. Piliouras P, Gilmore S, Wurm EM, Soyer HP, Zalaudek I. New insights in naevogenesis: number, distribution and dermoscopic patterns of naevi in the elderly. *Australas J Dermatol.* 2011 Nov;52(4):254-8. doi:10.1111/j.1440-0960.2011.00794.x. Epub 2011 Jul 28.
6. Kittler H. The life of melanocytic nevi. In: Soyer H. P, Argenziano G., Hofmann-Wellenhof R., Jorh R. H. , editors. *Color Atlas of melanocytic lesions of the skin.* Springer 2007 61-64.
7. Shapiro M, Chren MM, Levy RM, Elder DE, LeBoit PE, Mihm MC Jr, Margolis DJ, Gimotty PA, Ming ME. Variability in nomenclature used for nevi with architectural disorder and cytologic atypia (microscopically dysplastic nevi) by dermatologists and dermatopathologists. *J Cutan Pathol.* 2004 Sep;31(8):523-30.
8. Zalaudek I, Manuela Manzo, Gerardo Ferrara, Giuseppe Argenziano. New classification of melanocytic nevi based on dermoscopy. *Expert Reviews.* 2008; 477-489.
9. Krengel S. Nevogenesis: new thoughts regarding a classical problem. *Am J Dermatopathol* 2005;27:456–65.
10. Cramer SF. The origin of epidermal melanocytes. Implications for the histogenesis of nevi and melanomas. *Arch Pathol Lab Med* 1991;115:115–119.
11. Zalaudek I, Hofmann-Wellenhof R, Soyer HP, Ferrara G, Argenziano G. Naevogenesis: new thoughts based on dermoscopy. *Br J Dermatol.* 2006 Apr;154(4):793-4.
12. Martinka M, Bruecks AK, Trotter MJ. Histologic spectrum of melanocytic nevi removed from patients > 60 years of age. *J Cutan Med Surg.* 2007 Sep-Oct;11(5):168-73.
13. Zalaudek I, Grinschgl S, Argenziano G, Marghoob AA, Blum A, Richtig E, Wolf IH, Fink-Puches R, Kerl H, Soyer HP, Hofmann-Wellenhof R. Age-related prevalence of dermoscopy patterns in acquired melanocytic naevi. *Br J Dermatol.* 2006 Feb;154(2):299-304.
14. Westhafer J, Gildea J, Klepeiss S, Clarke L, Helm K. Age distribution of biopsied junctional nevi. *J Am Acad Dermatol.* 2007 May;56(5):825-7.
15. Walton RG, Jacobs AH, Cox AJ. Pigmented lesions in newborn infants. *Br J Dermatol.* 1976 Oct;95(4):389-96.

16. Zalaudek I, Schmid K, Marghoob AA, Scope A, Manzo M, Moscarella E, Malveyh J, Puig S, Pellacani G, Thomas L, Catricalà C, Argenziano G. Frequency of dermoscopic nevus subtypes by age and body site: a cross-sectional study. *Arch Dermatol*. 2011 Jun;147(6):663-70.
17. Aguilera P, Puig S, Guilabert A, Julià M, Romero D, Vicente A, González-Enseñat MA, Malveyh J. Prevalence study of nevi in children from Barcelona. *Dermoscopy, constitutional and environmental factors*. *Dermatology*. 2009;218(3):203-14. Epub 2008 Dec 8.
18. MacLennan R, Kelly JW, Rivers JK, Harrison SL. The Eastern Australian Childhood Nevus Study: site differences in density and size of melanocytic nevi in relation to latitude and phenotype. *J Am Acad Dermatol*. 2003 Mar;48(3):367-75.
19. Kallas M, Rosdahl I, Fredriksson M, Synnerstad I. Frequency and distribution pattern of melanocytic naevi in Estonian children and the influence of atopic dermatitis. *J Eur Acad Dermatol Venereol*. 2006 Feb;20(2):143-8.
20. Oztas P, Ilhan MN, Polat M, Alli N. Clinical and dermoscopic characteristics of melanocytic nevi in Turkish children and their relationship with environmental and constitutional factors. *Dermatol Surg*. 2007 May;33(5):607-13.
21. Wiecker TS, Luther H, Buettner P, Bauer J, Garbe C. Moderate sun exposure and nevus counts in parents are associated with development of melanocytic nevi in childhood: a risk factor study in 1,812 kindergarten children. *Cancer*. 2003 Feb 1;97(3):628-38.
22. Dulon M, Weichenthal M, Blettner M, Breitbart M, Hetzer M, Greinert R, Baumgardt-Elms C, Breitbart EW. Sun exposure and number of nevi in 5- to 6-year-old European children. *J Clin Epidemiol*. 2002 Nov;55(11):1075-81.
23. MacKie RM, English J, Aitchison TC, Fitzsimmons CP, Wilson P. The number and distribution of benign pigmented moles in a healthy British population. *Br J Dermatol* 1985; 113: 167-174.
24. Rampen FHJ, Fleuren BAM: Relation between phenotype and banal melanocytic naevi. *BMJ* 1987;294:152-154.
25. Winstock MA, Stryker WS, Stamfer MJ, Lew RA, Willett WC, Sober AJ: Sunlight and dysplastic naevus risk. *Cancer* 1991;67:1701-1706.
26. Darlington S, Siskind V, Green L, Green A. Longitudinal study of melanocytic nevi in adolescents. *J Am Acad Dermatol*. 2002 May;46(5):715-22.

27. Kincannon J, Christine Boutzale. The Physiology of pigmented nevi. *Pediatrics*. 1999; 104: 1042-1045.
28. Oliveria SA, Geller AC, Dusza SW, Marghoob AA, Sachs D, Weinstock MA, Buckminster M, Halpern AC. The Framingham school nevus study: a pilot study. *Arch Dermatol*. 2004 May;140(5):545-51.
29. Luther H, Altmeyer P, Garbe C, Ellwanger U, Jahn S, Hoffmann K. Increase of melanocytic nevus counts in children during 5 years of follow-up and analysis of associated factors. *Arch Dermatol* 1996; 132: 1473-8.
30. Harrison SL, MacLennan R, Buettner PG. Sun exposure and the incidence of melanocytic nevi in young Australian children. *Cancer Epidemiol Biomarkers Prev*. 2008 Sep;17(9):2318-24.
31. Gilchrist BA, Eller MS, Geller AC, Yaar M. The pathogenesis of melanoma induced by ultraviolet radiation. *N Engl J Med*. 1999 Apr 29;340(17):1341-8.
32. Autier P, Doré JF, Cattaruzza MS, Renard F, Luther H, Gentiloni-Silverj F, Zantedeschi E, Mezzetti M, Monjaud I, Andry M, Osborn JF, Grivegnée AR. Sunscreen use, wearing clothes, and number of nevi in 6- to 7-year-old European children. European Organization for Research and Treatment of Cancer Melanoma Cooperative Group. *J Natl Cancer Inst*. 1998 Dec 16;90(24):1873-80.
33. Azizi E, Iscovich J, Pavlotsky F, Shafir R, Luria I, Federenko L, Fuchs Z, Milman V, Gur E, Farbstein H, Tal O. Use of sunscreen is linked with elevated naevi counts in Israeli school children and adolescents. *Melanoma Res*. 2000 Oct;10(5):491-8.
34. Bauer J, Büttner P, Wiecker TS, Luther H, Garbe C. Effect of sunscreen and clothing on the number of melanocytic nevi in 1,812 German children attending day care. *Am J Epidemiol*. 2005 Apr 1;161(7):620-7.
35. Gallagher RP, Rivers JK, Lee TK, Bajdik CD, McLean DI, Coldman AJ. Broad-spectrum sunscreen use and the development of new nevi in white children: A randomized controlled trial. *JAMA*. 2000 Jun 14;283(22):2955-60.
36. Lee TK, Rivers JK, Gallagher RP. Site-specific protective effect of broad-spectrum sunscreen on nevus development among white schoolchildren in a randomized trial. *J Am Acad Dermatol*. 2005 May;52(5):786-92.

37. Morison WL. Photoprotection by clothing. *Dermatol Ther.* 2003;16(1):16-22. Review.
38. Gambichler T, Altmeyer P, Hoffmann K. Role of clothes in sun protection. *Recent Results Cancer Res.* 2002;160:15-25.
39. Puig S, Ruiz A, Castel T, Volpini V, Malveyh J, Cardellach F, Lynch M, Mascaro JM, Estivill X. Inherited susceptibility to several cancers but absence of linkage between dysplastic nevus syndrome and CDKN2A in a melanoma family with a mutation in the CDKN2A (P16INK4A) gene. *Hum Genet.* 1997 Dec;101(3):359-64.
40. Goldman L, Richfield DF. Effect of corticotropin and cortisone on development and progress of pigmented nevi. *J Am Med Assoc.* 1951 Nov 3;147(10):941-3.
41. Bourguignon JP, Piérard GE, Ernould C, Heinrichs C, Craen M, Rochiccioli P, Arrese JE, Franchimont C. Effects of human growth hormone therapy on melanocytic naevi. *Lancet.* 1993 Jun 12;341(8859):1505-6.
42. Kittler H, Seltenheim M, Dawid M, Pehamberger H, Wolff K, Binder M. Frequency and characteristics of enlarging common melanocytic nevi. *Arch Dermatol.* 2000 Mar;136(3):316-20.
43. Zampino MR, Corazza M, Costantino D, Mollica G, Virgili A. Are melanocytic nevi influenced by pregnancy? A dermoscopic evaluation. *Dermatol Surg.* 2006 Dec;32(12):1497-504.
44. Elling SV, Powell FC. Physiological changes in the skin during pregnancy. *Clin Dermatol.* 1997 Jan-Feb;15(1):35-43. Review.
45. Kroumpouzou G, Cohen LM. Dermatoses of pregnancy. *J Am Acad Dermatol.* 2001 Jul;45(1):1-19; quiz 19-22. Review.
46. Pennoyer JW, Grin CM, Driscoll MS, Dry SM, Walsh SJ, Gelineau JP, Grant-Kels JM. Changes in size of melanocytic nevi during pregnancy. *J Am Acad Dermatol.* 1997 Mar;36(3 Pt 1):378-82.
47. Sanchez JL, Figueroa LD, Rodriguez E. Behavior of melanocytic nevi during pregnancy. *Am J Dermatopathol.* 1984 Summer;6 Suppl:89-91.
48. Foucar E, Bentley TJ, Laube DW, Rosai J. A histopathologic evaluation of nevocellular nevi in pregnancy. *Arch Dermatol.* 1985 Mar;121(3):350-4.
49. Ellis DL. Pregnancy and sex steroid hormone effects on nevi of patients with the dysplastic nevus syndrome. *J Am Acad Dermatol.* 1991 Sep;25(3):467-82.

50. Gunduz K, Koltan S, Sahin MT, E Filiz E. Analysis of melanocytic naevi by dermoscopy during pregnancy. *J Eur Acad Dermatol Venereol*. 2003 May;17(3):349-51.
51. Strumia R. Digital epiluminescence microscopy in nevi during pregnancy. *Dermatology*. 2002;205(2):186-7.
52. Ellis DL, Wheeland RG. Increased nevus estrogen and progesterone ligand binding related to oral contraceptives or pregnancy. *J Am Acad Dermatol*. 1986 Jan;14(1):25-31.
53. Hashimoto K, Lever WF. Tumors of skin appendages. In: Fitzpatrick TB, Eisen AZ, Wolff K, editors. *Dermatology in general medicine*. New York: McGraw-Hill, 1989: 773-95.
54. Clark WH Jr, Reimer RR, Greene M, Ainsworth AM, Mastrangelo MJ. Origin of familial malignant melanomas from heritable melanocytic lesions. 'The B-K mole syndrome'. *Arch Dermatol*. 1978 May;114(5):732-8.
55. Friedman RJ, Heilman ER, Rigel DS, Kopf AW. The dysplastic nevus. Clinical and pathologic features. *Dermatol Clin*. 1985 Apr;3(2):239-49.
56. McBride A, Rivers JK, Kopf AW, Cockerell CJ, Bart RS, Grin CM, Silverman MK, Vossaert KA. Clinical features of dysplastic nevi. *Dermatol Clin*. 1991 Oct;9(4):717-22.
57. Ackerman AB. Dysplastic nevus. *Am J Surg Pathol*. 2000 May;24(5):757-8.
58. Hofmann-Wellenhof R, Blum A, Wolf IH, Zalaudek I, Piccolo D, Kerl H, Garbe C, Soyer HP. Dermoscopic classification of Clark's nevi (atypical melanocytic nevi). *Clin Dermatol*. 2002 May-Jun;20(3):255-8. Review.
59. Rhodes AR. Neoplasmas: benign neoplasias, hyperplasias, and dysplasias of melanocytes. In: Fitzpatrick TB, Eisen AZ, Wolff K, Freedberg IM, Austen KT, editors. *Dermatology in general medicine*. New York: McGraw-Hill, 1993:996-1077.
60. Slade J, Marghoob AA, Salopek TG, Rigel DS, Kopf AW, Bart RS. Atypical mole syndrome: Risk factors for cutaneous malignant melanoma and implications for management. *J Am Acad Dermatol* 1995;32:479-94.
61. Kopf AW, Friedman RJ, Rigel DS. Atypical mole syndrome. *J Am Acad Dermatol*. 1990 Jan;22(1):117-8.
62. Scope A, Benvenuto-Andrade C, Marghoob AA. Congenital melanocytic nevi. In: Soyer H. P, Argenziano G., Hofmann-Wellenhof R., Jorh R. H. , editors. *Color Atlas of melanocytic lesions of the skin*. Springer 106-116.

63. Berg P, Lindelöf B. Congenital melanocytic naevi and cutaneous melanoma. *Melanoma Res.* 2003 Oct;13(5):441-5.
64. Arneja JS, Gosain AK. Giant congenital melanocytic nevi. *Plast Reconstr Surg.* 2009 Jul;124(1 Suppl):1e-13e. Review.
65. Marghoob AA. Congenital melanocytic nevi. Evaluation and management. *Dermatol Clin.* 2002 Oct;20(4):607-16, viii. Review.
66. Rhodes AR, Albert LS, Weinstock MA. Congenital nevomelanocytic nevi: proportionate area expansion during infancy and early childhood. *J Am Acad Dermatol.* 1996 Jan;34(1):51-62.
67. Hoang MP, Sinkre P, Albores-Saavedra J. Rhabdomyosarcoma arising in a congenital melanocytic nevus. *Am J Dermatopathol.* 2002 Feb;24(1):26-9.
68. Dawson HA, Atherton DJ, Mayou B. A prospective study of congenital melanocytic naevi: progress report and evaluation after 6 years. *Br J Dermatol.* 1996 Apr;134(4):617-23.
69. Tokura Y, Yamanaka K, Wakita H, Kurokawa S, Horiguchi D, Usui A, Sayama S, Takigawa M. Halo congenital nevus undergoing spontaneous regression. Involvement of T-cell immunity in involution and presence of circulating anti-nevus cell IgM antibodies. *Arch Dermatol.* 1994 Aug;130(8):1036-41.
70. Itin PH, Lautenschlager S. Acquired leukoderma in congenital pigmented nevus associated with vitiligo-like depigmentation. *Pediatr Dermatol.* 2002 Jan-Feb;19(1):73-5.
71. Bittencourt FV, Marghoob AA, Kopf AW, Koenig KL, Bart RS. Large congenital melanocytic nevi and the risk for development of malignant melanoma and neurocutaneous melanocytosis. *Pediatrics.* 2000 Oct;106(4):736-41.
72. Agero AL, Benvenuto-Andrade C, Dusza SW, Halpern AC, Marghoob AA. Asymptomatic neurocutaneous melanocytosis in patients with large congenital melanocytic nevi: a study of cases from an Internet-based registry. *J Am Acad Dermatol.* 2005 Dec;53(6):959-65. Epub 2005 Oct 7.
73. DeDavid M, Orlow SJ, Provost N, Marghoob AA, Rao BK, Huang CL, Wasti Q, Kopf AW, Bart RS. A study of large congenital melanocytic nevi and associated malignant melanomas: review of cases in the New York University Registry and the world literature. *J Am Acad Dermatol.* 1997 Mar;36(3 Pt 1):409-16. Review.

74. Marghoob AA, Dusza S, Oliveria S, Halpern AC. Number of satellite nevi as a correlate for neurocutaneous melanocytosis in patients with large congenital melanocytic nevi. *Arch Dermatol*. 2004 Feb;140(2):171-5.
75. Berg P, Lindelöf B. Congenital melanocytic naevi and cutaneous melanoma. *Melanoma Res*. 2003 Oct;13(5):441-5.
76. Watt AJ, Kotsis SV, Chung KC. Risk of melanoma arising in large congenital melanocytic nevi: a systematic review. *Plast Reconstr Surg*. 2004 Jun;113(7):1968-74. Review.
77. Bauer BS, Margulis A. The expanded transposition flap: shifting paradigms based on experience gained from two decades of pediatric tissue expansion. *Plast Reconstr Surg*. 2004 Jul;114(1):98-106.
78. Xu X, Bellucci KS, Elenitsas R, Elder DE. Cellular nodules in congenital pattern nevi. *J Cutan Pathol*. 2004 Feb;31(2):153-9.
79. Cramer SF. Speckled lentiginous nevus (nevus spilus): the "roots" of the "melanocytic garden". *Arch Dermatol*. 2001 Dec;137(12):1654-5.
80. Calista D. Spitz naevus arising within congenital naevus spilus. *J Eur Acad Dermatol Venereol*. 2005 Jan;19(1):137-8.
81. Weinberg JM, Schutzer PJ, Harris RM, Tangoren IA, Sood S, Rudolph RI. Melanoma arising in nevus spilus. *Cutis*. 1998 May;61(5):287-9.
82. Abecassis S, Spatz A, Cazeneuve C, Martin-Villepou A, Clerici T, Lacour JP, Avril MF. Melanoma within naevus spilus: 5 cases. *Ann Dermatol Venereol*. 2006 Apr;133(4):323-8.
83. Zalaudek I, Sgambato A, Ferrara G, Argenziano G. Diagnosis and management of melanocytic skin lesion in the pediatric praxis. A review of the literature. *Minerva Pediatr*. 2008 Jun;60(3):291-312. Review.
84. González-Cámpora R, Galera-Davidson H, Vázquez-Ramírez FJ, Díaz-Cano S. Blue nevus: classical types and new related entities. A differential diagnostic review. *Pathol Res Pract*. 1994 Jun;190(6):627-35. Review.
85. Zembowicz A, Granter SR, McKee PH, Mihm MC. Amelanotic cellular blue nevus: a hypopigmented variant of the cellular blue nevus: clinicopathologic analysis of 20 cases. *Am J Surg Pathol*. 2002 Nov;26(11):1493-500.



86. Ferrara G, Soyer HP, Malveyh J, Piccolo D, Puig S, Sopena J, Zalaudek I, Argenziano G. The many faces of blue nevus: a clinicopathologic study. *J Cutan Pathol.* 2007 Jul;34(7):543-51.
87. Bortolani A, Barisoni D, Scomazzoni G. Benign "metastatic" cellular blue nevus. *Ann Plast Surg.* 1994 Oct;33(4):426-31.
88. G, Argenziano G. Blue nevus. In: Soyer H. P, Argenziano G., Hofmann-Wellenhof R., Johr R. H., editors. *Color Atlas of melanocytic lesions of the skin.* Springer 2007 78-85.
89. Tran TA, Carlson JA, Basaca PC, Mihm MC. Cellular blue nevus with atypia (atypical cellular blue nevus): a clinicopathologic study of nine cases. *J Cutan Pathol.* 1998 May;25(5):252-8.
90. Carney JA, Ferreiro JA. The epithelioid blue nevus. A multicentric familial tumor with important associations, including cardiac myxoma and psammomatous melanotic schwannoma. *Am J Surg Pathol.* 1996 Mar;20(3):259-72.
91. Vélez A, del-Río E, Martín-de-Hijas C, Furió V, Sánchez Yus E. Agminated blue nevi: case report and review of the literature. *Dermatology.* 1993;186(2):144-8. Review.
92. Lancer HA, Muhlbauer JE, Sober AJ. Multiple agminated spindle cell nevi: unique clinical presentation and review. *J Am Acad Dermatol.* 1983 May;8(5):707-11.
93. Brunner M, Vardarman E, Megahed M, Ruzicka T. Congenital agminated segmental naevi. *Br J Dermatol.* 1995 Aug;133(2):315-6.
94. Micali G, Nasca MR, Innocenzi D, Lembo D. Agminated lentiginosis: case report and review of the literature. *Pediatr Dermatol.* 1994 Sep;11(3):241-5. Review.
95. Betti R, Inselvini E, Palvarini M, Crosti C. Agminated intradermal Spitz nevi arising on an unusual speckled lentiginous nevus with localized lentiginosis: a continuum? *Am J Dermatopathol.* 1997 Oct;19(5):524-7.
96. Sutton RL. An unusual variety of vitiligo (leucoderma acquisitum centrifugum). *J Cut Dis.* 1916;34:797-800.
97. Herd RM, Hunter JA. Familial halo naevi. *Clin Exp Dermatol.* 1998 Mar;23(2):68-9.
98. Di Stefani A, Chimenti S. In: Soyer H. P, Argenziano G., Hofmann-Wellenhof R., Johr R. H., editors. *Halo Nevus.* In: *Color Atlas of melanocytic lesions of the skin.* Springer 2007;124-127.
99. Fraitag S. [Melanocytic nevi in children]. *Ann Pathol.* 2004 Dec;24(6):587-604. Review

100. Inamadar AC, Palit A, Athanikar SB, Sampagavi VV, Deshmukh NS. Unusual course of a halo nevus. *Pediatr Dermatol*. 2003 Nov-Dec;20(6):542-3.
101. Schallreuter KU, Kothari S, Elwary S, Rokos H, Hasse S, Panske A. Molecular evidence that halo in Sutton's naevus is not vitiligo. *Arch Dermatol Res*. 2003 Nov;295(6):223-8.
102. Fishman HC. Letter: Malignant melanoma arising with two halo nevi. *Arch Dermatol*. 1976 Mar;112(3):407-8.
103. Tokura Y, Yamanaka K, Wakita H, Kurokawa S, Horiguchi D, Usui A, Sayama S, Takigawa M. Halo congenital nevus undergoing spontaneous regression. Involvement of T-cell immunity in involution and presence of circulating anti-nevus cell IgM antibodies. *Arch Dermatol*. 1994 Aug;130(8):1036-41.
104. Brazzelli V, Larizza D, Martinetti M, Martinoli S, Calcaterra V, De Silvestri A, Pandolfi R, Borroni G. Halo nevus, rather than vitiligo, is a typical dermatologic finding of turner's syndrome: clinical, genetic, and immunogenetic study in 72 patients. *J Am Acad Dermatol*. 2004 Sep;51(3):354-8.
105. Argenziano G. Dermoscopy of melanocytic neoplasms: Targetoid combined blue nevi. *Arch Dermatol*. 2004 Dec;140(12):1576.
106. H Cabo. Combined nevus. In: Soyer H. P, Argenziano G., Hofmann-Wellenhof R., Johr R. H. , editors. *Color Atlas of melanocytic lesions of the skin*. Springer 2007; 97-99.
107. Blessing K. Benign atypical naevi: diagnostic difficulties and continued controversy. *Histopathology*. 1999 Mar;34(3):189-98. Review.
108. Tomasini C, Broganelli P, Pippione M. Targetoid hemosiderotic nevus. A trauma-induced simulator of malignant melanoma. *Dermatology*. 2005;210(3):200-5
109. Hofmann-Wellenhof R, Soyer HP, Wolf IH, Smolle J, Reischle S, Rieger E, Kenet RO, Wolf P, Kerl H. Ultraviolet radiation of melanocytic nevi: a dermoscopic study. *Arch Dermatol*. 1998 Jul;134(7):845-50.
110. Meyerson LB. A peculiar papulosquamous eruption involving pigmented nevi. *Arch Dermatol*. 1971 May;103(5):510-2.
111. Fernández Herrera JM, Aragües Montañés M, Fraga Fernández J, Diez G. Halo eczema in melanocytic nevi. *Acta Derm Venereol*. 1988;68(2):161-3.

112. Wang SQ, Rabinovitz H, Kopf AW. Miescher Nevus. In: Soyer H. P, Argenziano G., Hofmann-Wellenhof R., Johr R. H. , editors. Color Atlas of melanocytic lesions of the skin. Springer 2007, 139-141.
113. Cohen LM, Bennion SD, Johnson TW, Golitz LE. Hypermelanotic nevus: clinical, histopathologic, and ultrastructural features in 316 cases. *Am J Dermatopathol.* 1997 Feb;19(1):23-30. Review.
114. Johr RH. Pink lesions. *Clin Dermatol.* 2002 May-Jun;20(3):289-96. Review.
115. Zalaudek I, Hofmann-Wellenhof R, Cerroni L, Kerl H. White dysplastic melanocytic naevi. *Lancet.* 2002 Jun 8;359(9322):1999-2000.
116. Kornberg R, Ackerman AB. Pseudomelanoma: recurrent melanocytic nevus following partial surgical removal. *Arch Dermatol.* 1975 Dec;111(12):1588-90.
117. Unna PG. Naevi und naevocarcinoma. *Berl Klin Wochenschr* 1893;30:14–16.
118. Ackerman AB, Magana-Garcia M. Naming acquired melanocytic nevi. Unna's, Miescher's, Spitz's Clark's. *Am J Dermatopathol.* 1990 Apr;12(2):193-209.
119. Spitz S. Melanomas of childhood. *Am J Pathol.* 1948 May;24(3):591-609.
120. Weedon D, Little JH. Spindle and epithelioid cell nevi in children and adults. A review of 211 cases of the Spitz nevus. *Cancer.* 1977 Jul;40(1):217-25.
121. Reed RJ, Ichinose H, Clark WH Jr, Mihm MC Jr. Common and uncommon melanocytic nevi and borderline melanomas. *Semin Oncol.* 1975 Jun;2(2):119-47.
122. Paniago-Pereira C, Maize JC, Ackerman AB. Nevus of large spindle and/or epithelioid cells (Spitz's nevus). *Arch Dermatol.* 1978 Dec;114(12):1811-23.
123. Barnhill RL, Barnhill MA, Berwick M, Mihm MC Jr. The histologic spectrum of pigmented spindle cell nevus: a review of 120 cases with emphasis on atypical variants. *Hum Pathol.* 1991 Jan;22(1):52-8.
124. Grossin M. [Reed's nevus]. *Ann Dermatol Venereol.* 1992;119(2):145.
125. Ferrara G, Argenziano G, Soyer HP, Chimenti S, Di Blasi A, Pellacani G, Peris K, Piccolo D, Rubegni P, Seidenari S, Staibano S, Zalaudek I, De Rosa G. The spectrum of Spitz nevi: a clinicopathologic study of 83 cases. *Arch Dermatol.* 2005 Nov;141(11):1381-7.
126. Dal Pozzo V, Benelli C, Restano L, Gianotti R, Cesana BM. Clinical review of 247 case records of Spitz nevus (epithelioid cell and/or spindle cell nevus). *Dermatology.* 1997;194(1):20-5.

127. Weedon D. Lentiginous, nevi and melanomas. In: Weedon D (ed) *Skin pathology*, 2nd edn. Edinburgh:Churchill Livingstone, 2002;803–858.
128. Casso EM, Grin-Jorgensen CM, Grant-Kels JM. Spitz nevi. *J Am Acad Dermatol*. 1992 Dec;27(6 Pt 1):901-13. Review.
129. Palazzo JP, Duray PH. Congenital agminated Spitz nevi: immunoreactivity with a melanoma-associated monoclonal antibody. *J Cutan Pathol*. 1988 Jun;15(3):166-70.
130. Zaenglein AL, Heintz P, Kamino H, Zisblatt M, Orlow SJ. Congenital Spitz nevus clinically mimicking melanoma. *J Am Acad Dermatol*. 2002 Sep;47(3):441-4.
131. Yasaka N, Furue M, Tamaki K. Histopathological evaluation of halo phenomenon in Spitz nevus. *Am J Dermatopathol*. 1995 Oct;17(5):484-6.
132. Lancer HA, Muhlbauer JE, Sober AJ. Multiple agminated spindle cell nevi: unique clinical presentation and review. *J Am Acad Dermatol*. 1983 May;8(5):707-11.
133. Smith SA, Day CL Jr, Vander Ploeg DE. Eruptive widespread Spitz nevi. *J Am Acad Dermatol*. 1986 Nov;15(5 Pt 2):1155-9.
134. Renfro L, Grant-Kels JM, Brown SA. Multiple agminate Spitz nevi. *Pediatr Dermatol*. 1989 Jun;6(2):114-7.
135. Kaye VN, Dehner LP. Spindle and epithelioid cell nevus (Spitz nevus). Natural history following biopsy. *Arch Dermatol*. 1990 Dec;126(12):1581-3.
136. Krasovec M, Gianadda B, Hohl D. Giant recurrence of a multiple agminated Spitz nevus. *J Am Acad Dermatol*. 1995 Aug;33(2 Pt 2):386-8. Review.
137. Kopf AW, Andrade R. Benign juvenile melanoma. In: Kopf AW, Andrade R, eds. *Year book of dermatology*. Chicago: Year Book Medical Publisher, 1966;7–52.
138. Barnhill RL. The spitzoid lesion: the importance of atypical variants and risk assessment. *Am J Dermatopathol*. 2006 Feb;28(1):75-83. Review.
139. Barnhill RL, Argenyi ZB, From L, Glass LF, Maize JC, Mihm MC Jr, Rabkin MS, Ronan SG, White WL, Piepkorn M. Atypical Spitz nevi/tumors: lack of consensus for diagnosis, discrimination from melanoma, and prediction of outcome. *Hum Pathol*. 1999 May;30(5):513-20.
140. Cerroni L. A new perspective for spitz tumors? *Am J Dermatopathol*. 2005 Aug;27(4):366-7. Review.

141. LeBoit PE. What do these cells prove? *Am J Dermatopathol.* 2003 Aug;25(4):355-6.
142. Mones JM, Ackerman AB. "Atypical" Spitz's nevus, "malignant" Spitz's nevus, and "metastasizing" Spitz's nevus: a critique in historical perspective of three concepts flawed fatally. *Am J Dermatopathol.* 2004 Aug;26(4):310-33. Review.
143. Bastian BC, LeBoit PE, Pinkel D. Mutations and copy number increase of HRAS in Spitz nevi with distinctive histopathological features. *Am J Pathol.* 2000 Sep;157(3):967-72.
144. Curtin JA, Fridlyand J, Kageshita T, Patel HN, Busam KJ, Kutzner H, Cho KH, Aiba S, Bröcker EB, LeBoit PE, Pinkel D, Bastian BC. Distinct sets of genetic alterations in melanoma. *N Engl J Med.* 2005 Nov 17;353(20):2135-47.
145. Palmedo G, Hantschke M, Rütten A, Mentzel T, Hügel H, Flaig MJ, Yazdi AS, Sander CA, Kutzner H. The T1796A mutation of the BRAF gene is absent in Spitz nevi. *J Cutan Pathol.* 2004 Mar;31(3):266-70.
146. English DR, Milne E, Simpson JA. Ultraviolet radiation at places of residence and the development of melanocytic nevi in children (Australia). *Cancer Causes Control.* 2006 Feb;17(1):103-7.
147. Nooshin K, Brinster, Vincent Liu, A. Hafeez Diwan, Phillip H. McKee. Melanocytic Neoplasms. In: *Dermatopathology High-Yield Pathology.* Elsevier Saunders 2011; 320-355.
148. de Giorgi V, Massi D, Salvini C, Trez E, Mannone F, Carli P. Dermoscopic features of combined melanocytic nevi. *J Cutan Pathol.* 2004 Oct;31(9):600-4.
149. Scolyer RA, Zhuang L, Palmer AA, Thompson JF, McCarthy SW. Combined naevus: a benign lesion frequently misdiagnosed both clinically and pathologically as melanoma. *Pathology.* 2004 Oct;36(5):419-27.
150. Strungs I. Common and uncommon variants of melanocytic naevi. *Pathology.* 2004 Oct;36(5):396-403. Review.
151. Sau P, Graham JH, Helwig EB. Pigmented spindle cell nevus: a clinicopathologic analysis of ninety-five cases. *J Am Acad Dermatol.* 1993 Apr;28(4):565-71.
152. Barnhill RL. The spitzoid lesion: the importance of atypical variants and risk assessment. *Am J Dermatopathol.* 2006 Feb;28(1):75-83. Review.
153. Braun R, Rabinovitz H, Oliviero M, Kopf AW, Saurat JH, Thomas L. Dermoscopic examination. In: Soyer H. P, Argenziano G., Hofmann-Wellenhof R., Jorh R. H., editors. *Color Atlas of melanocytic lesions of the skin.* Springer 2007; 7-20.

154. Pellacani G, Cesinaro AM, Longo C, Grana C, Seidenari S. Microscopic in vivo description of cellular architecture of dermoscopic pigment network in nevi and melanomas. *Arch Dermatol*. 2005 Feb;141(2):147-54.
155. Soyer HP, Kenet RO, Wolf IH, Kenet BJ, Cerroni L. Clinicopathological correlation of pigmented skin lesions using dermoscopy. *Eur J Dermatol*. 2000 Jan-Feb;10(1):22-8.
156. Elder DE, Xu X. The approach to the patient with a difficult melanocytic lesion. *Pathology*. 2004 Oct;36(5):428-34. Review.
157. Fink-Puches R, Yalaudek I, Hofmann-Wellenhof. Irritated Nevus and Meyerson's Nevus. In: Soyer H. P, Argenziano G., Hofmann-Wellenhof R., Jhr R. H. , editors. *Color Atlas of melanocytic lesions of the skin*. Springer 2007;129-135.
158. Stanganelli I, Rafanelli S, Bucchi L. Seasonal prevalence of digital epiluminescence microscopy patterns in acquired melanocytic nevi. *J Am Acad Dermatol*. 1996 Mar;34(3):460-4.
159. Blum A. Recurrent nevus. In: Soyer H. P, Argenziano G., Hofmann-Wellenhof R., Jhr R. H. , editors. *Color Atlas of melanocytic lesions of the skin*. Springer 2007;147-150.
160. Blum A, Soyer HP, Garbe C, Kerl H, Rassner G, Hofmann-Wellenhof R. The dermoscopic classification of atypical melanocytic naevi (Clark naevi) is useful to discriminate benign from malignant melanocytic lesions. *Br J Dermatol*. 2003 Dec;149(6):1159-64.
161. Braun RP, Lemonnier E, Guillod J, Skaria A, Salomon D, Saurat JH. Two types of pattern modification detected on the follow-up of benign melanocytic skin lesions by digitized epiluminescence microscopy. *Melanoma Res*. 1998 Oct;8(5):431-7.
162. Argenziano G, Soyer HP, Ferrara G, Piccolo D, Hofmann-Wellenhof R, Peris K, Staibano S, Chimenti S. Superficial black network: an additional dermoscopic clue for the diagnosis of pigmented spindle and/or epithelioid cell nevus. *Dermatology*. 2001;203(4):333-5.
163. Pizzichetta MA, Argenziano G, Grandi G, de Giacomi C, Trevisan G, Soyer HP. Morphologic changes of a pigmented Spitz nevus assessed by dermoscopy. *J Am Acad Dermatol*. 2002 Jul;47(1):137-9.
164. Kreusch JF. Vascular patterns in skin tumors. *Clin Dermatol*. 2002 May-Jun;20(3):248-54. Review.

165. Krenzel S. Nevogenesis--new thoughts regarding a classical problem. *Am J Dermatopathol.* 2005 Oct;27(5):456-65. Review.
166. MASSON P. My conception of cellular nevi. *Cancer.* 1951 Jan;4(1):9-38.
167. Aguilera P, Puig S, Guilabert A, Julià M, Romero D, Vicente A, González-Enseñat MA, Malveyh J. Prevalence study of nevi in children from Barcelona. Dermoscopy, constitutional and environmental factors. *Dermatology.* 2009;218(3):203-14.
168. Halpern AC, Guerry D 4th, Elder DE, Trock B, Synnestvedt M, Humphreys T. Natural history of dysplastic nevi. *J Am Acad Dermatol.* 1993 Jul;29(1):51-7.
169. Harrison SL, Buettner PG, MacLennan R. Body-site distribution of melanocytic nevi in young Australian children. *Arch Dermatol.* 1999 Jan;135(1):47-52.
170. Green A, Siskind V, Hansen ME, Hanson L, Leech P. Melanocytic nevi in schoolchildren in Queensland. *J Am Acad Dermatol.* 1989 Jun;20(6):1054-60.
171. Tucker MA, Fraser MC, Goldstein AM, Struewing JP, King MA, Crawford JT, Chiazze EA, Zametkin DP, Fontaine LS, Clark WH Jr. A natural history of melanomas and dysplastic nevi: an atlas of lesions in melanoma-prone families. *Cancer.* 2002 Jun 15;94(12):3192-209.
172. Kincannon J, Boutzale C. The physiology of pigmented nevi. *Pediatrics.* 1999 Oct;104(4 Pt 2):1042-5.
173. Scope A, Marghoob AA, Dusza SW, Satagopan JM, Agero AL, Benvenuto-Andrade C, Lieb JA, Weinstock MA, Oliveria SA, Geller AC, Halpern AC. Dermoscopic patterns of naevi in fifth grade children of the Framingham school system. *Br J Dermatol.* 2008 May;158(5):1041-9.
174. LaVigne EA, Oliveria SA, Dusza SW, Geller AC, Halpern AC, Marghoob AA. Clinical and dermoscopic changes in common melanocytic nevi in school children: the Framingham school nevus study. *Dermatology.* 2005;211(3):234-9.
175. Grichnik J, Rhodes A, Sober A. Benign hyperplasias and neoplasias of melanocytes. In: Cooke D, Noujaim S, Silverman L, Boyle P, editors. *Fitzpatrick's dermatology in general medicine.* New York: McGraw Hill Co Inc; 2003. pp. 881-905.
176. Oliveria SA, Geller AC, Dusza SW, Marghoob AA, Sachs D, Weinstock MA, Buckminster M, Halpern AC. The Framingham school nevus study: a pilot study. *ArcDermatol.* 2004 May;140(5):545-51.

177. Zalaudek I, Argenziano G, Mordente I, Moscarella E, Corona R, Sera F, Blum A, Cabo H, Di Stefani A, Hofmann-Wellenhof R, Johr R, Langford D, Malvey J, Kolm I, Sgambato A, Puig S, Soyer HP, Kerl H. Nevus type in dermoscopy is related to skin type in white persons. *Arch Dermatol*. 2007 Mar;143(3):351-6.
178. Piliouras P, Gilmore S, Wurm EM, Soyer HP, Zalaudek I. New insights in naevogenesis: number, distribution and dermoscopic patterns of naevi in the elderly. *Australas J Dermatol*. 2011 Nov;52(4):254-8.
179. Pellacani G, Scope A, Ferrari B, Pupelli G, Bassoli S, Longo C, Cesinaro AM, Argenziano G, Hofmann-Wellenhof R, Malvey J, Marghoob AA, Puig S, Seidenari S, Soyer HP, Zalaudek I. New insights into nevogenesis: in vivo characterization and follow-up of melanocytic nevi by reflectance confocal microscopy. *J Am Acad Dermatol*. 2009 Dec;61(6):1001-13. Epub 2009 Oct 14.
180. Kittler H, Seltenheim M, Dawid M, Pehamberger H, Wolff K, Binder M. Frequency and characteristics of enlarging common melanocytic nevi. *Arch Dermatol*. 2000 Mar;136(3):316-20.
181. Zalaudek I, Sgambato A, Ferrara G, Argenziano G. Diagnosis and management of melanocytic skin lesion in the pediatric praxis. A review of the literature. *Minerva Pediatr*. 2008 Jun;60(3):291-312. Review.
182. Lipoff JB, Scope A, Dusza SW, Marghoob AA, Oliveria SA, Halpern AC. Complex dermoscopic pattern: a potential risk marker for melanoma. *Br J Dermatol*. 2008 Apr;158(4):821-4.
183. Argenziano G, Soyer HP, Chimenti S, Talamini R, Corona R, Sera F, Binder M, Cerroni L, De Rosa G, Ferrara G, Hofmann-Wellenhof R, Landthaler M, Menzies SW, Pehamberger H, Piccolo D, Rabinovitz HS, Schiffner R, Staibano S, Stolz W, Bartenjev I, Blum A, Braun R, Cabo H, Carli P, De Giorgi V, Fleming MG, Grichnik JM, Grin CM, Halpern AC, Johr R, Katz B, Kenet RO, Kittler H, Kreusch J, Malvey J, Mazzocchetti G, Oliviero M, Ozdemir F, Peris K, Perotti R, Perusquia A, Pizzichetta MA, Puig S, Rao B, Rubegni P, Saida T, Scalvenzi M, Seidenari S, Stanganelli I, Tanaka M, Westerhoff K, Wolf IH, Braun-Falco O, Kerl H, Nishikawa T, Wolff K, Kopf AW. Dermoscopy of pigmented skin lesions: results of a consensus meeting via the Internet. *J Am Acad Dermatol*. 2003 May;48(5):679-93. Review.



184. Argenziano G, Catricalà C, Ardigo M, Buccini P, De Simone P, Eibenschutz L, Ferrari A, Mariani G, Silipo V, Zalaudek I. Dermoscopy of patients with multiple nevi: Improved management recommendations using a comparative diagnostic approach. *Arch Dermatol*. 2011 Jan;147(1):46-9.
185. Haley JC, Hood AF, Chuang TY, Rasmussen J. The frequency of histologically dysplastic nevi in 199 pediatric patients. *Pediatr Dermatol*. 2000 Jul-Aug;17(4):266-9.
186. Zalaudek I, Hofmann-Wellenhof R, Kittler H, Argenziano G, Ferrara G, Petrillo L, Kerl H, Soyer HP. A dual concept of nevogenesis: theoretical considerations based on dermoscopic features of melanocytic nevi. *J Dtsch Dermatol Ges*. 2007 Nov;5(11):985-92. Review.
187. Zalaudek I, Leinweber B, Hofmann-Wellenhof R, Scope A, Marghoob AA, Ferrara G, Pellacani G, Argenziano G, Soyer HP. The epidermal and dermal origin of melanocytic tumors: theoretical considerations based on epidemiologic, clinical, and histopathologic findings. *Am J Dermatopathol*. 2008 Aug;30(4):403-6.
188. Dadzie OE, Goerig R, Bhawan J. Incidental microscopic foci of nevic aggregates in skin. *Am J Dermatopathol*. 2008 Feb;30(1):45-50.
189. Worret WI, Burgdorf WH. Which direction do nevus cells move? Abtropfung reexamined. *Am J Dermatopathol*. 1998 Apr;20(2):135-9.
190. Toussaint S, Kamino H. Dysplastic changes in different types of melanocytic nevi. A unifying concept. *J Cutan Pathol*. 1999 Feb;26(2):84-90.
191. Lieb JA, Scope A, Dusza SW. The dermoscopic pattern of truncal nevi may mirror the surrounding skin pigment pattern. *J Am Acad Dermatol*. 2007;56:AB144.
192. Whiteman DC, Whiteman CA, Green AC. Childhood sun exposure as a risk factor for melanoma: a systematic review of epidemiologic studies. *Cancer Causes Control*. 2001 Jan;12(1):69-82. Review.
193. Worret WI, Burgdorf WH. Which direction do nevus cells move? Abtropfung reexamined. *Am J Dermatopathol*. 1998 Apr;20(2):135-9.
194. Ferrari A, Bono A, Baldi M, Collini P, Casanova M, Pennacchioli E, Terenziani M, Marcon I, Santinami M, Bartoli C. Does melanoma behave differently in younger children than in adults? A retrospective study of 33 cases of childhood melanoma from a single institution. *Pediatrics*. 2005 Mar;115(3):649-54.

195. Sharfman W, Lange J, Balch CM. Pediatric melanoma. *Pediatr Blood Cancer*. 2005 May;44(5):431-2.
196. Strouse JJ, Fears TR, Tucker MA, Wayne AS. Pediatric melanoma: risk factor and survival analysis of the surveillance, epidemiology and end results database. *J Clin Oncol*. 2005 Jul 20;23(21):4735-41.
197. Whiteman DC, Valery P, McWhirter W, Green AC. Risk factors for childhood melanoma in Queensland, Australia. *Int J Cancer*. 1997 Jan 6;70(1):26-31.
198. Liu W, Dowling JP, Murray WK, McArthur GA, Thompson JF, Wolfe R, Kelly JW. Rate of growth in melanomas: characteristics and associations of rapidly growing melanomas. *Arch Dermatol*. 2006 Dec;142(12):1551-8.
199. Suh KY, Bolognia JL. Signature nevi. *J Am Acad Dermatol*. 2009 Mar;60(3):508-14. Review.
200. Gachon J, Beaulieu P, Sei JF, Gouvernet J, Claudel JP, Lemaitre M, Richard MA, Grob JJ. First prospective study of the recognition process of melanoma in dermatological practice. *Arch Dermatol*. 2005 Apr;141(4):434-8.
201. Hofmann-Wellenhof R, Blum A, Wolf IH, Piccolo D, Kerl H, Garbe C, Soyer HP. Dermoscopic classification of atypical melanocytic nevi (Clark nevi). *Arch Dermatol*. 2001 Dec;137(12):1575-80.
202. Teban L, Pehamberger H, Wolff K, Binder M, Kittler H. [Clinical value of a dermoscopic classification of Clark nevi]. *J Dtsch Dermatol Ges*. 2003 pr;1(4):292-6.
203. Lipoff JB, Scope A, Dusza SW, Marghoob AA, Oliveria SA, Halpern AC. Complex dermoscopic pattern: a potential risk marker for melanoma. *Br J Dermatol*. 2008 Apr;158(4):821-4. Epub 2008 Jan 17.
204. Clark WH Jr, Elder DE, Guerry D 4th, Epstein MN, Greene MH, Van Horn M. A study of tumor progression: the precursor lesions of superficial spreading and nodular melanoma. *Hum Pathol*. 1984 Dec;15(12):1147-65.
205. Fikrle T, Pizinger K. Dermoscopic differences between atypical melanocytic naevi and thin malignant melanomas. *Melanoma Res*. 2006 Feb;16(1):45-50.

206. Zalaudek I, Argenziano G, Soyer HP, Corona R, Sera F, Blum A, Braun RP, Cabo H, Ferrara G, Kopf AW, Langford D, Menzies SW, Pellacani G, Peris K, Seidenari S; DERMOSCOPY WORKING GROUP. Three-point checklist of dermoscopy: an open internet study. *Br J Dermatol*. 2006 Mar;154(3):431-7.
207. Arevalo A, Altamura D, Avramidis M, Blum A, Menzies S. The significance of eccentric and central hyperpigmentation, multifocal hyper/hypopigmentation, and the multicomponent pattern in melanocytic lesions lacking specific dermoscopic features of melanoma. *Arch Dermatol*. 2008 Nov;144(11):1440-4.
208. Schaffer JV, Bolognia JL. The biology of melanocyte. In: Rigel DS, Friedman RJ, Dzubow LM, Reintgen DS, Bystry JC, Marks R, eds. *Cancer of the Skin*. Philadelphia, Pa: WB Saunders Co; 2004:29-45.
209. Seidenari S, Pellacani G, Martella A. Acquired melanocytic lesions and the decision to excise: role of color variegation and distribution as assessed by dermoscopy. *Dermatol Surg*. 2005 Feb;31(2):184-9.
210. Zalaudek I, Argenziano G, Ferrara G, Soyer HP, Corona R, Sera F, Cerroni L, Carbone A, Chiominto A, Cicale L, De Rosa G, Ferrari A, Hofmann-Wellenhof R, Malvey J, Peris K, Pizzichetta MA, Puig S, Scalvenzi M, Staibano S, Ruocco V. Clinically equivocal melanocytic skin lesions with features of regression: a dermoscopic-pathological study. *Br J Dermatol*. 2004 Jan;150(1):64-71.
211. Braun RP, Gaide O, Oliviero M, Kopf AW, French LE, Saurat JH, Rabinovitz HS. The significance of multiple blue-grey dots (granularity) for the dermoscopic diagnosis of melanoma. *Br J Dermatol*. 2007 Nov;157(5):907-13. Epub 2007 Aug 24.
212. Rivers JK, Kopf AW, Vinokur AF, Rigel DS, Friedman RJ, Heilman ER, Levenstein M. Clinical characteristics of malignant melanomas developing in persons with dysplastic nevi. *Cancer*. 1990 Mar 1;65(5):1232-6.
213. Greene MH, Clark WH Jr, Tucker MA, Kraemer KH, Elder DE, Fraser MC. High risk of malignant melanoma in melanoma-prone families with dysplastic nevi. *Ann Intern Med*. 1985 Apr;102(4):458-65.
214. Hofmann-Wellenhof R, Soyer HP, Wolf IH, Smolle J, Reischle S, Rieger E, Kenet RO, Wolf P, Kerl H. Ultraviolet radiation of melanocytic nevi: a dermoscopic study. *Arch Dermatol*. 1998 Jul;134(7):845-50.

215. Stanganelli I, Bauer P, Burchi L, Serafini M, Cristofolini P, Rafanelli S, Cristofolini M. Critical effects of intense sun exposure on the expression of epiluminescence microscopy features of acquired melanocytic nevi. *Arch Dermatol.* 1997 Aug;133(8):979-82.
216. Hofmann-Wellenhof R, Wolf P, Smolle J, Reimann-Weber A, Soyer HP, Kerl H. Influence of UVB therapy on dermoscopic features of acquired melanocytic nevi. *J Am Acad Dermatol.* 1997 Oct;37(4):559-63.

# POVEZANOST STRUKTURNOG OBRASCA, DISTRIBUCIJE PIGMENTA I BOJE MELANOCITNIH NEVUSA ODREDJENIH METODOM DERMOSKOPIJE SA TIPOM KOŽE I UZRASTOM

## Sažetak

Korišćenje dermoskopije povećava sposobnost kliničara za diferentovanje različitih tipova melanocitnih nevusa i povećava mogućnost otkrivanja melanoma u najranijem stadijumu. Različiti dermoskopski tipovi nevusa mogu se prepoznati na osnovu strukturnih karakteristika, odnosno na osnovu količine i distribucije pigmenta. Većina osoba sa multiplim nevusima ima predominantni nevusni tip. Moguća povezanost predominantnog melanocitnog nevusa sa uzrastom i/ili fototipom kože omogućila bi lakše prepoznavanje dermoskopskih obrazaca nevusa koji su nuobičajeni za uzrast i/ili fototip kože pacijenta, što bi omogućilo prepoznavanje ranih melanoma. Cilj istraživanja bio je utvrditi korelaciju dermoskopskih obrazaca, pigmentne distribucije i boje melanocitnih nevusa sa starošću i fototipom kože ispitanika. U istraživanje je uključeno 400 pacijenta Klinike za kožne i polne bolesti u Nišu, u periodu 2008 god. do 2012 god. Za svaki nevus određivan je strukturni obrazac, distribucija pigmenta i boja. Povezanost dermoskopskih karakteristika analizirana je u funkciji starosti i fototipa kože ispitanika. Pregledano je ukupno 6 680 stečenih melanocitnih nevusa. Globularni obrazac je bio najpredominatniji u najmlađoj starosnoj grupi, dok retikularni obrazac pokazuje značano povećanu zastupljenost među starijom populacijom. Centralna hiper/hipopigmentacija pokazale su značajne razlike u zastupljenosti u zavisnosti od fototipa kože. Predominatnost dermoskopskih obrazaca melanocitnih nevusa varira od starosti ispitanika, dok boja nevusa i pigmentna distribucija zavise od fototipa kože.

# CORRELATION OF GLOBAL PATTERN, PIGMENT DISTRIBUTION AND COLOUR OF MELANOCYTIC NEVI DETERMINED BY DERMOSCOPY TO SKIN TYPE AND AGE

## Summary

The use of dermoscopy increases clinical ability for differentiating of various types of melanocytic lesions and improves possibility of recognition of melanomas in their earliest stages. Different dermoscopic types of naevi could be recognized based on their structural characteristics, that is, on the quantity and distribution of pigments. Majority of people with multiple nevi have a predominant nevus type. Possible connection between a predominant melanocytic nevus and the age and/or skin phototype would enable easier recognition of dermoscopic patterns of unusual nevi for particular age and/or skin phototypes of patients which would in addition enable early recognition of melanoma. The aim of this research was to determine correlation of dermoscopic patterns, pigment distribution and colour of melanocytic nevi to age and skin phototype of patients. The research included 400 patients of the Clinic of Dermatovenerology in Niš, in the period from 2008 to 2012. A structural pattern was determined for each nevus, as well as its pigment distribution and colour. The link between dermoscopic characteristics was analysed in relation to age and skin phototype of patients. There were 6680 acquired melanocytic nevi which were analysed. A globular pattern was the most predominant among the youngest age group, while a reticular pattern showed significantly increased spread among the elderly. Central hyper/hypopigmentation revealed significant differences in frequency depending on skin phototype. Predominant dermoscopic patterns of melanocytic nevi depends on age of patients, whereas colour and pigment distribution depends on skin phototype.

## Biografija

Mr sci dr Danica Todorović-Živković rođena je 1978. godine u Nišu. Medicinski fakultet u Nišu upisala je 1997/8 god. Za vreme studiranja bila je angažovana kao demonstrator na predmetu Biohemija. Njen rad prezentovan na Kongresu studenata medicine i stomatologije proglašen je najboljim i dobitnik je specijalne pohvalnice Medicinskog fakulteta u Nišu. Dobitnik je Norveške stipendije i svrstana među najbolje kandidate sa univerziteta u Republici Srbiji. Diplomirala je 01.03.2004. godine sa prosečnom ocenom 9.95 i ocenom 10 na diplomskom ispitu. Bila je stipendista Ministarstva za nauku i zaštitu životne sredine sve do zaposlenja na Kliniku za kožne i polne bolesti u Nišu 20.05.2005. godine. Klinički asistent je na Predmetu Dermatovenerologija Medicinskog fakulteta u Nišu od 01.10.2012.

Magistarsku tezu pod nazivom "Procena pouzdanosti dermoskopije kao pomoćne dijagnostičke metode pri kliničkom pregledu tumora kože malih dimenzija" odbranila je 03.05.2007. god. Specijalistički ispit iz dermatovenerologije položila je sa odličnim uspehom 01.06.2010. godine. Doktorska teza pod naslovom "Povezanost strukturnog obrasca, distribucije pigmenta i boje melanocitnih nevusa određenih metodom dermoskopije sa tipom kože i uzrastom" odobrena je 11.07.2007. god.

Tokom 2008, 2009, 2010 i 2011 god. usavršavala se iz oblasti dermoskopije kod prof. Argenziano G. u Napulju (Seconda Università di Napoli, D.A.S. Dermatologia e venereologia), Rimu (Istituto San Gallicano IRCCS-Roma, Struttura complessa di dermatologia oncologica polo dermatologico) i Redio Emiliji (Arcispedale S. Maria Nuova, Dipartimento di Medicina Interna e Specialità Mediche, DERMATOLOGIA, Ambulatorio Dermatologia Oncologica, Reggio Emilia). Učesnik je 2009 god. na drugom internacionalnom kongresu dermoskopije, sa usmenim izlaganjem rada „Clinical and dermoscopic features of Bayex-Dupre-Christol and Gorlin Goltz syndromes. Dobitnik je prestižne nagrade za najbolji objavljeni rad iz oblasti dermatologije od strane Udruženja Dermatovenerologa Srbije za 2010. godinu. Na 21. Kongresu Evropske akademije dermatovenerologa u Pragu 2012 godine bila je predavač po pozivu. Iste godine dobitnik je stipendije austrijsko-američke fondacij. Ima 12 publikovanih radova na Pubmed-u od kojih 6

autorskih i 9 na SCI listi. Učesnik je u više međunarodnih multicentričnih istraživačkih studija iz oblasti dermoskopije.